Lane Medical Library
STANFORD UNIVERSITY
JUN
20
1938
LIBRARY

# *Die Bedeutung infektiöser Zahnerkrankungen für die Entstehung von Augenkrankheiten.*

*(Kasuistischer Beitrag aus der Universitätsaugenklinik zu München).*

---

*Inaugural-Dissertation*

zur Erlangung der Doktorwürde in der gesamten Medizin

bei der Hohen Medizinischen Fakultät

der Ludwig-Maximilians-Universität zu München

vorgelegt von

*Theodor Bolkart*

approb. Arzt aus Augsburg.

1937

Buchdruckerei Karl Mayer, Günzburg a. D.

Referent: Professor Dr. Arnold Passow.

Gedruckt mit Genehmigung der medizinischen Fakultät
der Ludwig-Maximilians-Universität zu München.

*Meinen lieben Eltern.*

Im Jahre 1905 hat der deutsche Forscher Pässler die Lehre von der Oralsepsis aufgestellt und auf die Bedeutung der Zahnerkrankungen als Infektionsherde hingewiesen. Seitdem ist der Begriff Herdinfektion auch dem Laien nicht mehr fremd und selten wird ein Patient es noch auffällig finden, wenn man ihn beispielsweise bei bestehendem Gelenkrheumatismus, nach einer vorhergehenden Mandelentzündung fragt.

Als Folge bakterieller, von den Zähnen ausgehender Infektionen bezeichnete schon Pässler Polyarthritis, Nephritis, schleichende Herzleiden und andere, dem Gebiet der inneren Medizin zugehörige Erkrankungen. Wiederholt fand diese Erkenntnis besonders in den letzten Jahren Bestätigung. Stärkere Verdachtsmomente bezüglich dentaler Herde liegen bei akuten und chronischen Infektionen, subfebrilen Temperaturen und vielleicht bei Endokarditis vor. Hier wie bei der Herdnephritis sei die Indikation zu radikalem Vorgehen im Gegensatz zu chronischen Nierenerkrankungen gegeben. Für das Bestehen einer Fokalinfektion ist die Indikationsbreite zahnärztlicherseits ungünstiger als bei tonsillären Herden. (Loos.) Der tonsilläre Herd spielt doppelt so häufig eine Rolle, wie die dentale Herkunft. (Handschuh) Es wird von teilweise günstiger Beeinflussung von Nephritis, kryptogenetischer Sepsis, Rheumatismus, Myokardinfektion durch Tonsillektomie und Entfernung von Zahngranulomen berichtet. (Böttner) Weiterhin erfahren wir in der Literatur von der völligen Ausheilung aplastischer Anämien nach Behandlung von Zahnherden. Von letzteren ausgehend hatte eine nicht näher definierbare Intoxikation elektiv das Knochenmark getroffen. (Duesberg)

H. Pette von der Nerven-Abteilung des Allgemeinen Krankenhauses St. Georg in Hamburg spricht sich zwar mit Schottmüller im großen und ganzen zu der Frage „die Bedeutung der Fokalinfektion einschließlich der dentalen für die Pathogenese organischer Nervenerkrankungen" negativ aus; er glaubt jedoch, daß mehr Beziehungen hin und her indirekter Art bestehen, etwa: „Wie wirkt sich der erste Infekt immunbiologisch aus und welche Folge hat der event. durch diesen akut erzeugte allergische Zustand, resp. wie wirkt sich auf ihn ein bestimmtes, zufällig im Organismus vorhandenes, bis dahin apathogen gewesenes Agens aus?" Unter erstem

Infekt will H. Petie eine zufällig vorhergegangene Erkrankung, z. B. Katarrhe im Respirationstraktus oder einen dentalen Herd verstehen. Auch glaubt er durchaus an die Möglichkeit vaso-reflektorischer Beziehungen.

In der Geburtshilfe wird die Sanierung der Zähne während der Schwangerschaft empfohlen, da neben den Tonsillen die Zähne den Hauptausgangspunkt für Herdinfektionen in der Geburtshilfe bilden. (S. Itzkin) So wird ein Fall von Streptokokkeninfektion des Uterus buccodentalen Ursprungs bei einer Erstgebärenden beschrieben. (Lantoue-joul, Dechaume).

Auch auf dem Gebiete der Dermatologie wird von Heilerfolgen bei hautkranken Patienten durch Behandlung ihrer an Zahneiterung erkrankten Zähne berichtet. (Memmesheimer) Außer apikalen Erkrankungen der Zähne wird auch der Paradentose ursächliche Bedeutung beigemessen. Besonders liege der Gedanke an eine Fokalinfektion jedenfalls bei allen Dermatosen nahe, die nach Art und Verlauf bakteriellen oder bakteriell-toxischen Ursprungs sind, also bei der Pemphigusgruppe, den sogenannten rheumatischen Dermatosen, dem Erythema nodosum, Purpura rheumatica und den Herpesgruppen. (Moncorps)

In das Gebiet der Ohrenheilkunde einschlägig sind Berichte über Fernwirkungen von infektiösen Zahnherden auf das Innerohr: Ein Patient erkrankt aus vollem Wohlbefinden heraus mit Uebelkeit, Drehschwindel, Erbrechen und starkem Schweißausbruch. Im Laufe der Zeit treten solche Anfälle gehäuft auf. Schließlich kam es auch zu einer Innerohr-Schwerhörigkeit links. Gleichzeitig bestand am linken oberen Schneidezahn eine Zahnfistel und ein größerer, plombierter Defekt. Als die betreffende Plombe eines Tages ausbrach und durch Ausspülen und Aussaugen eine gewisse Reinigung des Defektes erfolgt war, trat plötzlich Besserung der beschriebenen Beschwerden. Als jedoch nach einigen Tagen ein provisorischer Verschluß bei der Zahnbehandlung angefertigt worden war, trat schon nach 3 Stunden ein erneuter Anfall auf. Die Herausnahme des Guttaperchaverschlusses brachte die Erscheinungen sofort wieder zum Verschwinden. Nach Extraktion des Zahnes, an dem röntgenologisch ein Granulom feststellbar war, trat völliges Wohlbefinden ein. Mit hoher Wahrscheinlichkeit war es unter dem Einfluß der Zahninfektion zur Entwicklung des allergischen Zustandes gekommen, der zu Gefäßkrisen (Spasmen der Art. audit. int.) in den Zeiten stärkerer Toxinresorption geführt und so Symptome eines funktionellen Menière'schen Symptomenkomplexes

ausgelöst hat. (Tönniessen) Auch wird bei einem Fall von Neurolabyrinthitis mit Schwindel und Nystagmus von Heilung durch Entfernung periapikaler Prozesse berichtet. (Makenzie George W.)

Bei den verschiedensten Organen ist also an ein elektives, direktes oder indirektes Befallenwerden durch die Fokalinfektion und in unserem Falle, wenn auch nicht so häufig, durch die dentale Fokalinfektion zu denken: bei den Nieren, dem Herz dem Knochenmark, den Gelenken, der Nervensubstanz, der Gebärmutter, der Haut, dem Innerohr.

Weniger bekannt ist es, daß Zahnherde mit Infektionskeimen Erkrankungen der Augen hervorzurufen vermögen.

Wir lesen zwar bei R. Hessberg in seiner erschöpfenden Geschichte der „Beziehungen zwischen Augen- und Zahnerkrankungen", daß solche Beziehungen, wenn auch noch unbekannter Art schon auf der Tafel des Hamurabi*) — 2250 v. Chr. — Erwähnung finden; auch war dann, allerdings um vieles später und besonders im vorigen Jahrhundert bis zur Aufstellung der bereits erwähnten Lehre von der Oralsepsis durch Pässler, bereits des öfteren von einem Zusammenhang zwischen Augen- und Zahnkrankheiten die Rede.

Ich selbst fand in einem Kompendium von 1886 über Augenheilkunde (Hersing) folgende Notiz: „Kranke Zähne können zu einer Beschränkung der Akkomodationsbreite infolge intraokularer Drucksteigerung durch reflektorische Reizung der vasomotorischen Nerven führen. (Schmidt-Rimpler.)"

Praktische Bedeutung aber erlangte diese Erkenntnis vom Zusammenhang zwischen Augen- und Zahnerkrankungen erst in den letzten Jahren dadurch, daß bei bestimmten Augenerkrankten mit gleichzeitigen Zahndefekten nach Ausschluß von Allgemeinerkrankungen und anderer Aetiologie grundsätzlich die Zähne röntgenologisch untersucht und gegebenenfalls behandelt werden, wie es auch in der Münchner Universitäts-Augenklinik bereits geschieht.

Unter den Augenkrankheiten, die als Folge von Zahnerkrankungen beschrieben werden, spielen in der Literatur die Erkrankungen des vorderen Uvealabschnittes, also die Iritis und Irido-Cyclitis eine besondere Rolle.

Bei allen von mir bis einschließlich 1930 zurück verfolgten Fällen der Literatur über Heilung von Augenkrankheiten nach Zahnbehandlung fand ich ohne Berücksichtigung

*) Erster König von Gesamt-Babylonien. Er schuf eine Gesetzessammlung von 282 Paragraphen auf Stein. Älteste Gesetzesaufzeichnung.

der Fälle Hessbergs, der über Fälle bis 1932 berichtet, von 192 Fällen 107 Fälle des vorderen Uvealabschnittes. In 41 Fällen handelt es sich um Neuritis retrob. bzw. Neuritis opt. und Neuroretinitis.

In einer Arbeit über die Aetiologie der primären Uveal-Erkrankungen aus der Tübinger Augenklinik (Espeut) von 1912 beträgt der Prozentsatz der Uvealerkrankungen „mit offener Diagnose" des ursächlichen Leidens 33,9 %. Die dentale Herdinfektion blieb in dieser Arbeit unberücksichtigt. Sehr wohl dürften unter diesen Erkrankungen unbekannter Aetiologie sich auch solche befinden, die auf dentale Fokalinfektion zurückzuführen sind. Bei einer neueren Abhandlung über die Aetiologie der Irido-Cyclitis (Gilbert) wird die dentale Herdinfektion an 7. Stelle mit 1,2 % erwähnt.

Nächst Lues und Tuberkulose gehört nach Steinbugler die Zahninfektion zu den häufigsten Ursachen der Augenkrankheiten. Manche Autoren gehen im Einbeziehen von Augenkrankheiten sehr weit. So zieht Mac Callan selbst Blepharitis und progrediente Myopie mit in den Kreis der durch dentale Fokalinfektion herbeigeführten Augenerkrankungen. Auch Glaukom und Katarakt werden in Zusammenhang gebracht. (Schwabe, Dor)

Nach der Häufigkeit der Zahnherde stehen an erster Stelle die Prämolaren, an zweiter Stelle die Molaren, an dritter Stelle die Eckzähne. (Lartschneider)

Meist sitzt der Zahnherd auf der Seite der Augenerkrankung und im Oberkiefer. (Hessberg)

Was die Häufigkeit der dentalen Fokalinfektion im Rahmen der Fokalinfektion zu den Augen betrifft, so setzt Grumbach das Gebiß an die zweite, die Tonsillen an die erste und die Nebenhöhlen an dritte Stelle.

Die einen Beobachter z. B. Berneaud legen mehr Wert auf das schlagartige Vorsichgehen der Heilung, andere betonen wieder besonders die Bedeutung der Dauerbeobachtung.

Kapuzinski beschreibt 50 Fälle von Erkrankungen des vorderen Uvealabschnittes und 27 Fälle von Neuritis retrob, sowie Neuroretinitis, bei welchem die Zahnbehandlung von Erfolg gekrönt war. Er schreibt, daß die Heilung in vielen Fällen sehr rasch, in manchen Fällen 5 Stunden später erfolgt ist.

Karl Schmid (Bonn), der übrigens größte Vorsicht und Strenge bei Wertung der Kasuistik fordert, sagt, daß man in vielen Fällen, besonders bei Iritiden eine schlagartige Heilung auch ohne Zahnbehandlung gewohnt sei und legt mehr Wert auf längere Weiterbeobachtung.

Allerdings spricht das Auftreten eines Recidivs auch nicht immer gegen einen Zusammenhang, da sehr wohl bei an und für sich anfälligen Zähnen im Laufe der Zeit ein neuer Herd entstanden sein kann, soweit nicht überhaupt das erstemal ein beginnender Herd unbeachtet blieb. (Argañaraz). Andererseits kommt es vor, daß auch Iritiden anderer Aetiologie oft nach 2jähriger Besserung wieder aufflackern.

Besonders beweiskräftig für einen Zusammenhang zwischen Augen- und Zahnkrankheiten erscheint mir der Verlauf folgenden Falles, über den Francesschetti berichtet:

„Bei subacuter Iritis wird zuerst irrtümlicherweise der falsche Zahn gezogen. Eine Besserung des Augenleidens trat aber erst nach Extraktion des wirklich erkrankten Zahnes ein."

Dieser Fall spricht auch gegen die Auffassung Louries (s. Seite 43 Fall B. C. Iridocyclitis), vom Hofes u. a., denn nach dieser Auffassung hätte auch schon der Blutverlust bei der ersten Zahnextraktion eine Besserung herbeiführen oder im Sinne der parenteralen Eiweißtherapie wirken können.

In der von mir schon benannten Arbeit Hessbergs über die „Beziehungen zwischen Augen- und Zahnkrankheiten" sind 490 Fälle solcher Beziehungen und Beziehungsmöglichkeiten aufgezählt. Bei 58 dieser Fälle ist die Heilung oder Besserung der bezüglichen Augenkrankheit nach Zahnbehandlung festgestellt, bzw. angegeben. Schlagartiger Erfolg nach Zahnbehandlung (Extraktion) war unter den obengenannten 58 geheilten Fällen achtmal zu verzeichnen.

Es wäre nun sicherlich zu weitgehend, wollte man auf Grund des Gesagten einem rücksichtslosen Entfernen von Zähnen und grundloser Wurzelresektion ohne eingehende Untersuchung, vor allem aber ohne genauen röntgenologischen Nachweis von Zahnherden und nur auf blose Vermutung hin das Wort reden. In diesem Falle hätte Lourie Recht, wenn er von einem Mißbrauch spricht, wie er mit der Lehre von der dentalen Fokalinfektion getrieben werde. Man kann ihm in diesem Zusammenhange nur zustimmen, daß diese ganze Frage ein ernstes soziales Problem bedeutet.

Andererseits aber kann wiederum die Auffassung von Price und Denning, welche im Granulom einen Schutzvorgang sehen und auf die Gefahr der Zerstörung dieser „Verteidigungsbarriere" durch radikale Zahnbehandlung hinweisen, wohl nur als bedingt richtig angesehen werden.

Man wird hier mehr Kranz beipflichten müssen, der in seinem Lehrbuch sagt: „Vor allen Dingen läßt sich das Granulom heute nicht mehr als einheitliches Gebilde besonderen Charakters kennzeichnen, das etwa dazu angetan ist, den Organismus vor den aus der Wurzel eindringenden Schädlichkeiten zu schützen. Auf die Dauer ist mit seinen Abwehrfähigkeiten nicht zu rechnen."

Jedenfalls versprechen sich z. B. Argañaraz und Mac Callan bei intraokularen Eingriffen, wie Staroperationen eine günstige Auswirkung des Problems der odontogenen Fokalinfektion, da gerade diese Operationen für die von den Zähnen ausgehende Fokalinfektion einen Locus min. resist. schaffen.

In der Berliner Augenklinik wird (nach Krückmann) dementsprechend schon heute vor intraokularen Operationen jeder wertlose Zahn oder Stumpf grundsätzlich entfernt.

Wie berechtigt diese Maßnahme ist, beweist ein Fall von Iridocylitis, über den Wilmer als Folge eines Zahnabcesses nach Discision berichtet.

Die vorstehend in der Literatur behandelte, grundsätzliche Frage nach dem Zusammenhang zwischen Augen- und Zahnkrankheiten zwingt zur zweiten Frage, wie erfolgt durch den Zahnherd eine Fernwirkung auf das Auge? Bezüglich der Art dieses Geschehens und der Wege, welche die Fokalinfektion dabei einschlägt, läßt sich nach den Ansichten der verschiedenen Autoren zusammenfassend folgendes sagen:

Es bestehen direkte und indirekte Beziehungen. Solche treten auf:

1. Durch direkte Fortleitung:
   Das Oberkiefer spielt bei der engen anatomischen Nachbarschaft mit der Orbita die Hauptrolle.
   Wege stellen dar: Die Knochenhaut, die Kieferhöhle, Knochen-Kanälchen u. -Spalten, Gefäßkanälchen; besonders spielt dabei der Canalis alveolaris des Eckzahns, durch den Gefäßkanälchen zum inneren Augenwinkel führen, eine Rolle.
2. Mittelbar:
   a) durch Vermittlung der Blut-, Lymph- und Nervenwege. Besonders kommt hier das Venengeflecht des Periosts der Oberkiefer-Vorderfläche in Betracht, von wo aus z. B. bei einer Thrombophlebitis im Bereich dieses Geflechts ein Thrombus über die Vena ophth. fac. zur Vena ophth. sup. und inf gelangen kann. Die Auslösung der Verschleppung kann durch mechanische Insulte bei der Untersuchung der Zähne und beim Kauakt erfolgen. Auch über den großen Kreislauf können Erreger aus dem Herd nach dem Auge verschleppt werden (Rosenow's elektiver Organtropismus der Erreger).
   b) Beziehungen reflektorischer Art: Die lokale Reizung und Infektion der Endausbreitung des Trigeminus und Sympathicus führt zu Vasodilatation, wodurch ein stärkerer Zufluß nach den Gefäßen der Augen und ihrer Umgebung erfolgt.
   Die hyperämischen Gewebe sind aufnahmebereiter, was zu Schädigungen irgenwelcher Art führt.
   Auch sind es Beziehungen reflektorischer Art, wenn es neben einer Reizung der Trigeminusfasern durch den Zahnherd zu einer Mitbeteiligung des Sympathicus im Auge kommt.

So hält Monbrun die Beeinflussung der Pupillenweite durch kranke Zähne für reflektorisch. Passow emphiehlt in einem Fall von linksseitiger Mydriasis, Zähne und Nebenhöhlen gründlich untersuchen zu lassen.

Bowdler berichtet über reflektorische Störungen in den Augen ausgelöst durch den Druck des Weisheitszahnes auf den Nervus mandib.

Immer ist bei den Beziehungen unter a) ein Locus min. resist. im Auge, sei es infolge Erkältung durch Abkühlung, nötig.

Die Toxinausschwemmung aus den „toten Räumen" (Pässler) schafft eine schleichende Sensibilisierug nnd wirkt auf die am Ort verminderten Widerstands gebildete lokale Allergie. Pässler hat also damals schon ähnlich gedacht, wie H. Pette in seiner eingangs erwähnten Stellungnahme zur Fokalinfektion bei Nervenkrankheiten.

Als Folgen eines durch Bakterieneiweiß (Ektotoxine) aus dentalen Herden herbeigeführten Allergiezustandes werden besonders Lidödeme — sog. angioneurotische Ödeme — beschrieben. (van Lint; Scarlett).

## Bisherige objektive Versuche

### für den Beweis eines Zusammenhangs zwischen Zahn- und Augenkrankheiten:

Verschiedene Autoren (z. B. Löhlein, Schmid) erkennen den Beweis ex juvantibus nicht an; es sind daher schon viele Versuche zur objektiven Klärung im Wesentlichen bakteriologischer und tierexperimenteller Art unternommen worden, so besonders von Ed. C. Rosenow. Letzterer züchtete aus Zahnherden Bakterien, die im Tierversuch angeblich ähnliche Erkrankungen wie an den Augen der erkrankten Infektionsträger bewirkten. Rosenow erklärte dies durch eine auswählende Bevorzugung des Gewebes durch die Erreger, z. B. in der Weise, daß schwach virulente Keime aus einem dentalen Herd beim Uebergang in sauerstoffärmere Gewebsbezirke hohe Grade von Virulenz annehmen können. Nach Rosenow handelt es sich hauptsächlich um Streptokokken. Er fand in 100% von pulpalosen Zähnen Streptokokken. Nach Berg spielen Anaërobier eine besondere Rolle.

Von Guerra, Cusumano, Maestro wird die Theorie Rosenow's durch Tierexperimente gestützt. Dabei fand Guerra nur in drei Fällen die Erreger im Auge; er glaubte deshalb, daß es sich in anderen Fällen um toxische Fernwirkung mit elektiver Bevorzugung handle.

Dagegen konnte Bellavia in Fällen von Iritis und Hornhautrandgeschwür mit Heilung nach Zahnbehandlung durch Uebertragung von Erregern aus den betreffenden Zahnherden auf Tiere die Erkrankungen nicht reproduzieren.

Zanetti fand in 66% einen anzüchtbaren Organtropismus der Keime.

Brandt nimmt sowohl bei Toxinen wie Mikroben eine Wahlverwandtschaft zu erkrankten Organen an.

Nach Böttner macht der elektive Organtropismus die spezielle Disposition oder Reaktionslage des Körpers nicht entbehrlich.

Rosenow wollte aus seiner bakteriologischen Beweisführung schon eine kausale Therapie schaffen, indem er aus Stämmen elektiver Lokalisation Vaccine züchtete, mit welcher er die durch Fokalinfektion erzeugten Erkrankungen bei Tieren besserte.

Bei den Tierversuchen wurden die aus Zahnherden stammenden Erreger größtenteils in die Blutbahn, manchmal auch in die Vorderkammer des Auges gebracht. Eigentümlicherweise ist nirgends von einem Einbringen des Erregermaterials in die Zahnpulpa des Tieres die Rede.

Auch noch in anderer Richtung wurden Versuche einer objektiven Klärung der Frage nach dem Zusammenhang zwischen Zahn- und Augenerkrankungen unternommen.

Ernst Mayer bestrahlte die verdächtigen Zahnherde mit Hochfrequenzströmen und konnte in 50% der Fälle 24 bis 72 Stunden nach Bestrahlung ein deutliches Aufflackern der durch die vermutete Fokalinfektion bedingten Erkrankung feststellen.

Szily rief durch Einwirkung auf die Kapillarendothelien Herdinfektionen am Auge hervor.

Gegen die Rosenow'sche Lehre wandten sich in erster Linie Schottmüller, dann Kronfeld und andere Autoren. Besonders Lourie (Amerika) weist darauf hin, daß die Erkrankungen der Versuchstiere Allgemeinerkrankungen gewesen seien, in deren Verlauf Augenmetastasen entstanden, weshalb ein Vergleich mit den menschlichen Erkrankungen nicht in Frage kommen könne.

Es läßt sich angesichts dieser Einwendungen zum Mindesten nicht leugnen, daß das Resultat all der Versuche zur Erbringung objektiver Beweise für den Zusammenhang zwischen Augen- und Zahnerkrankungen noch sehr umstritten ist; unbeschadet aller Verdienste der Vorkämpfer auf dem Gebiete der Herdinfektion wie Edw. C. Rosenow, Pässler, Bieling u. a.

Viele Autoren, ich nehme insbesondere auf Weekers und Hubin Bezug, empfehlen daher immer wieder die kasuistische Beobachtung.

---

Meine Aufgabe soll es nun sein, durch Darlegung der kasuistisch-klinischen Erfahrungen der Münchner Universitäts-Augenklinik bei Augenerkrankungen mit gleichzeitigen Zahnerkrankungen einen weiteren Baustein für die grundsätzliche Lösung des Problems „Zusammenhang zwischen Augen- und Zahnkrankheiten" zu liefern.

Veranlassung hiezu gaben zunächst 2 nachstehend geschilderte, durch Passow in der bayer. augenärztlichen Vereinigung zur Sprache gebrachte Fälle von

Neuritis retrobulbaris:

1. Fall:

Im September 1933 kam ein 36jähriger Patient in die Münchner Universitäts-Augenklinik zur Behandlung, der seit ca. 14 Tagen über ständig zunehmende Sehstörungen zu klagen

hatte. Er gab noch an, daß das linke Auge schon seit mehreren Jahren schlecht sei, aber mit der Erkrankung des rechten Auges erst recht an Kraft verloren habe.

Die Sehschärfenbestimmung ergab rechts $^3/_{10}$, links $^1/_{10}$ der Norm, der Augenspiegelbefund doppelseitige Abblassung der Papille und zentrales Skotom.

Anamnestisch war zunächst kein ursächlicher Anhalt für das Leiden zu gewinnen. Patient hatte nie viel geraucht. Von Erkrankungen der Nase und der Nebenhöhlen war ihm nichts bekannt. Die Untersuchung letzterer Organe zeigte auch kein Ergebnis. Neurologisch war kein krankhafter Befund zu erheben.

Bei einer Röntgenaufnahme des Schädels, die lediglich als Uebersichts-Aufnahme angefertigt wurde, konnte an der Orbita und im Verlauf der Sehnerven kein anormaler Befund erhoben werden, jedoch sah man schon auf diesem Uebersichtsbild schadhafte Zahnwurzeln und chronisch entzündliche Veränderungen an den Wurzelspitzen.

Der eigentliche Zahnfilm zeigte nun rechts oben ein Granulom am kleinen Schneidezahn, am Eckzahn und dem anschließenden Prämolaren; links eine typische Zyste an der Wurzelspitze des kleinen Schneidezahnes, eine Wurzelhautverdickung am großen Schneidezahn sowie am ersten Prämolaren.

Zahnformel:

4 3 2 | 1 2 4

Röntgenbild:

vor der Zahnbehandlung

(6) (5) 4 3

3 2 (1)

1 2 (3) 4



Nachträglich erzählte der Patient noch auf Befragen, daß er seit langer Zeit an Wurzelhautentzündung gelitten habe. Von einem Dentisten seien ihm kurz vor der jetzigen Sanierung bereits einige Zähne des Oberkiefers mit Einlagen behandelt und überkront sowie Zähne gezogen worden, trotzdem hätte aber darnach immer noch, besonders an dem überkronten Zahn Wurzelhautentzündung bestanden. — Es zeigt sich auch in diesem Fall wieder einmal, daß Zahnerhaltung und Schutz vor Herdinfektion leider nur allzuhäufig verschiedene Begriffe sind.

Sofort nach der jetzigen zahnärztlichen Behandlung, welche mit Widerstreben des Patienten durchgeführt wurde, besserte sich die Sehschärfe wesentlich.

Es waren 2 defekte Zahnwurzeln extrahiert, die haselnußgroße, reichlich Eiter enthaltende Cyste ausgeschält und die Granulome durch Wurzelspitzenresektion sowie Auskratzung beseitigt worden. Nach der Behandlung ließ der Zahnfilm keine Entzündungsherde mehr erkennen. In Bälde sah der Patient rechts normal, links $^{7}/_{10}$ der Norm.

Besonders bezeichnend für den gegenwärtigen Fall ist auch noch, daß der Pat. dem behandelnden Arzt gegenüber nach der Behandlung seine Freude darüber zum Ausdruck brachte, daß er ihn erst jetzt richtig erkennen könne, während er bisher nur ganz grobe Umrisse und alles nur wie durch einen Schleier gesehen habe.

Als der Patient am 9. II. 34 in der Univ.-Augenklinik München von H. Prof. Passow bei der Vorlesung gezeigt wurde war noch keine Veränderung im Sinne einer Verschlimmerung an den Augen des Patienten zu erkennen.

Bei einer am 2. VII. 36 vorgenommenen Nachuntersuchung berichtete der Patient, daß ihm seither keine neuen entzündlichen Erscheinungen an den Augen bemerkbar geworden seien.

Außer einer, immer noch bestehenden geringen Beeinträchtigung des linken Auges (zentrales Skotom bis ca. 5°) war der objektiv erhobene Befund der Nachuntersuchung durchaus zufriedenstellend.

2. Fall:

Ein Augenarzt bemerkte im Laufe eines Tages eine Abnahme des Sehvermögens auf dem linken Auge. Er stellte bei sich selbst einen Visus von 0,4 und ein relatives Zentralskotom in Markstückgröße fest. Bemerkenswert ist, daß der Patient selbst an einem kariösen Zahn, der bei ihm verschiedentlich schon wegen eines Wurzelabszesses behandelt worden war, als Ursache dachte. Es handelte sich um den zweiten linken oberen Prämolaren. Nach Entfernung der Plombe trat jedoch eine weitere Verschlechterung des Sehvermögens auf $^1/_{10}$ der Norm ein. Nun kam Patient in die Münchner Augenklinik zur Behandlung.

Es wurde ein großes, linksseitiges Zentralskotom festgestellt und in der Zahnklinik außer dem besagten Herd auch Wurzelspitzenveränderungen an $\frac{6\ 8}{}$ röntgenologisch ermittelt. Nach Extraktion der in Frage kommenden Zähne trat dann in kurzem eine Besserung des Sehvermögens auf $^8/_{10}$ der Norm ein. Das Skotom verschwand bis auf einen kleinen Rest.

## *EIGENE FÄLLE*

Ich komme jetzt zu den von mir selbst nachgeprüften Fällen. Durchsucht wurden die sämtlichen Krankengeschichten der Universitäts-Augenklinik München aus den Jahren 1930 mit Mai 1936. Darunter fanden sich

95 Krankheitsfälle,*)

die alle wegen Verdachts auf Zusammenhang der bestehenden Augenerkrankung mit kranken Zähnen — größtenteils unter Ausschluß anderer Aetiologie — der Münchner Universitäts-Zahnklinik zur genauen, besonders röntgenologischen Untersuchung der Zähne und gegebenen Falls auch zur Zahnbehandlung überwiesen worden waren.

Den nunmehr im einzelnen zur Darstellung kommenden 26 Fällen mit Erfolg und 9 Fällen mit weiterer Besserung nach Zahnbehandlung schicke ich für jede dieser beiden Gruppen jeweils die Tabelle I bzw. II voraus, um eine gedrängte Uebersicht nach den für die Wertung der Fälle hauptsächlich maßgebenden Gesichtspunkten zu ermöglichen.

*) Bei einem Teil dieser Fälle bekam ich von der Univ. Zahnklinik München in dankenswerter Weise für die bessere Wertung Röntgenbilder zur Verfügung gestellt.

## Erfolg nach Zahnbehandlung:

| Lfd. Nr. | Behandlungs-Jahr | Alter Jahre | Diagnose | Allg Befund | Zahnbefund |
|---|---|---|---|---|---|
| 1 | 1934 | 30 | Neuritis retrob. bds. | o. B. | 8 3 4 5 6 Herde rö. erk.<br>6 (345=Granul.) |
| 2 | 33 | 58 | Neuritis nerv. opt. bds. | o. B. | alle Zähne schlecht |
| 3 | 31 | 61 | Iritis rechts | o. B. | 1 Wurzelrest<br>mehrere verd. Wurz. |
| 4 | 32 | 54 | Iritis rechts | o. B. | 1 2 3 4 erbsengroße Einschmelzgn. a. d. Wurzelspitz. |
| 5 | 34 | 22 | Iritis acuta links | relat. Lymphozyt. sonst o. B. | 6 verdächt. Herde<br>5 4 \| 5 6 |
| 6 | 33 | 46 | Iritis acuta links | o. B. | Herde vorh. |
| 7 | 32 | 20 | Iritis acuta bds. | o. B. | eine Extr. Wunde<br>ein Granulom |
| 8 | 32 | 26 | Iritis exsud. bds. | o B. | 4 Herd |
| 9 | 36 | 36 | (Kerato)-Iritis recid. L. | o. B. | 3 2 1 3 4 5 8 Herde<br>4<br>5 7 verdächt.<br>3 |
| 10 | 36 | 43 | (Kerato)-Iritis L. | leichte Bronch. sonst o. B. | 24 Wurzelbhdlg. nöt.<br>3 Resekt. nach Wrzlbhdlg. |
| 11 | 34 | 58 | (Keratitis)-Cyclitis bds. | o. B. | 6 Herde; Gingivitis |
| 12 | 35 | 42 | Iridocyclitis rechts | o. B. | 5 4 \| 3 4 Apic.<br>6 \| 6 7 Veränderg. |
| 13 | 35 | 31 | Iridocyclitis links | o. B. | 4 \| V 6 Gran. \| 45 herd-verdächt.<br>46 \| |
| 14 | 35 | 51 | Uveitis bds. | o. B. | 4 \| 6 zu 1 \| 1 herdverdächt.<br>extrah. |

| Lfd. Nr. | Behandlungs-Jahr | Alter Jahre | Diagnose | Allg. Befund | Zahnbefund |
|---|---|---|---|---|---|
| 15 | 1933 | 36 | Chorioiditis diss. | o. B. | röntg. Herde |
| 16 | 34 | 36 | Chorioiditis i. mac. rechts | 10% stabkern. sonst o. B. | 5 \| 7 u. Paradent. |
| 17 | 35 | 29 | Chorioiditis diss. L. (Iritis peract.) R. | BS 1,5 Wa. neg. | 5 4 \| 5 8 = Wurzel |
| 18 | 34 | 27 | Chorioret. juxt. pap. links | — | 4 \| Herde u. Gingivitis<br>6 \| |
| 19 | 33 | 17 | Ulcus corneae links | — | 6 \| Herd |
| 20 | 32 | 32 | Ulcus serp. corneae nach Trauma rechts | Wa. neg. sonst o. B. | Wurzelhautentzündung mit superiost. Abszess |
| 21 | — | 60 | Herpes corneae | — | 5 \| Herd |
| 22 | 34 | 22 | Keratoconjunctivitis ekz. rechts | o. B. | 2 \| 2 = Granulom<br>6 \| 6 Herde |
| 23 | 31 | 26 | Keratoconjunctiv. ekz. rechts | o. B. | Herde vorhanden |
| 24 | 32 | 19 | Keratoconjunctiv. ekz. links (Ulcus marg.) | o. B. | 6 5 \| Pulpitis ac. u. Pulpa gangr. |
| 25 | 34 | 21 | Keratoconjunctiv. ekz. bds. | o. B. | 7 6 4 2 \| 6 7 Herde<br>7 6 \| 6 7 |
| 26 | 34 | 20 | Keratitis parench. frisch links | Wa. pos. | 4 3 \| 1 2 3 fokale<br>5 \| Herde |

Fall 1/I:

NEURITIS retrobulbaris bds.

B. H., 30 Jhre.

Seit 5 Tagen Sehbeschwerden und starke Kopfschmerzen. Früher immer gut gesehen. Intoxikation kommt nicht in Frage.

Augenbefund: Zentrales Skotom für alle Farben; Visus bds. 0,1; Gesichtsfeld peripher etwas eingeschränkt, L. mehr wie R.

Interner Befund: Röntgenaufnahme der Lunge o. B.; Blutsenkung 1,3. Nerven: Kein Anhaltspunkt für Multiple Sklerose. Nase: Kein Anhaltspunkt für Affektionen der Nebenhöhlen.

Zahnbefund: $\frac{8 / 3\ 4\ 5\ 6}{/\ \ \ \ \ 6}$ Herde röntgenologisch erkannt.

3 4 5 sind als Granulome, d. h. erbsengroße Aufhellungen um die Wurzelspitzen bezeichnet worden.



\- 3 4 5

Behandlung: Solarsan, Kopflichtbäder, Zahnbehandlung (21. VI. 34). Während Solarsan und Kopflichtbäder keinen Erfolg brachten, trat am 26. VI. nach Zahnbehandlung eine wesentliche Besserung ein: Visus R. 0,4, L. 0,3.
Nach weiteren 6 Tagen Visus bds. 1,0.
Feinste Farbmarken werden erkannt.

Fall 2/I

NEURITIS nerv. opt. bds.

St. M., 58 Jahre.

Patient war früher nie krank und hat immer gut gesehen. Täglich las er 1 Stunde in der Zeitung.
Am 25. IX. 33 sei er auf dem rechten Auge in ganz kurzer Zeit fast völlig blind geworden.
Am 26. IX. 33 erkrankte auch das linke Auge in ganz ähnlicher Weise. Keine Schmerzen; kein Kopfschmerz, Schwindel oder dergl.
Augenbefund: R. reizfrei, Medien klar, Pupillen weit;
Sehnervenkopf rötlich ödematös;
sonst Fundus o. B.
Gefäße o. B.
Tension übernormal bis normal;
Visus: Amaurose.
L. Befund etwas weniger ausgeprägt wie rechts.
Einigermaßen gute Lokalisation des Lichtscheins.
Interner Befund: Wa. negativ; auch sonst o. B.
Nebenhöhlen: o. B.
Bericht der Zahnklinik (4. X. 33): Sämtliche Zähne sind schlecht und müssen entfernt werden.
Behandlung: Bettruhe; Salicylpräparate;
Zahnbehandlung, Extraktion der Zähne.
6. X. 33 Gleich nach Beginn der Zahnbehandlung — die Extraktion einiger Zähne hat bereits stattgefunden — muß Pat. aus wirtschaftlichen Gründen mit unverändertem Befund entlassen werden.
13. VI. 36 Auf Anfrage teilt der Augenarzt, an den die Ueberweisung des Pat. erfolgt war, mit:

„Der Patient, der völlig erblindet war, hat nach ungefähr einem halben Jahre eine bedeutende Besserung seines Augenlichtes erhalten. Jetzt kann der Mann allein auf der Strasse gehen, erkennt Personen auf 1 bis 2 m Entfernung, lesen kann er nicht, außer die große Ueberschrift von Zeitungen. Er sieht, wie er sagt, mondhell".

## Fall 3/I

IRITIS rechts.

Sch. A., 61 Jahre.

Vor 4 Wochen begann Patient alles trübe zu sehen, auch farbige Ringe traten auf. Kein Kopfschmerz, keine Uebelkeit. Früher öfters Halsbeschwerden. Nie Rheumatismus. Keine Allgemeinerkrankung. Vor 30 Jahren Gonorrhoe.

Augenbefund: Visus R. 0,3.
Geringe ciliare Injektion. Herzform der Pupille, breite hintere Synechieen. Iriszeichnung verwaschen.
Tension 23 mm.

Interner Befund: Lungen, Herz o. B. Wa R. negativ.
Röntgenaufnahme der Lungen: Etwas vermehrte Lungenzeichnung und verbreiterter Hilusschatten.
Unterkieferwinkeldrüsen pflaumengroß.

Tonsillen: o. B.

Zahnbefund: 1 Wurzelrest / ; (10. X. 31)
mehrere verdächt. Wurzeln

Behandlung: Bettruhe, Scopolaminverband. Zahnbehandlung (Entfernung einer Wurzel).
Nach der Zahnbehandlung kann man kaum noch ciliare Injektion feststellen. Lösung der Synechien z. Teil. In Bälde werden die Pupillen weit. Visus: 1,0. (Entlassung 15. X. 31).
Im Sommer 34 noch hat Patient über keinerlei Augenbeschwerden mehr zu klagen.

## Fall 4/I

IRITIS rechts.

K. L., 54 Jahre.

Seit 14 Tagen rechts schlechteres Sehen. Familienanamnese o. B.

Augenbefund: R. Mäßige gemischte Reizung, Hornhautpräcipitate; Vorderkammer o. B. Irisgefäße sichtbar; hintere Synechien. Pigmentbeschläge auf der Linsenvorderfläche.
Visus: 0,2.
L. Bulbusatrophie.

Interner Befund: Lungen, Herz o. B.
Wa negativ.

Zahnbefund: 1 2 3 4 / erbengrosse Einschmelzungen an den Wurzelspitzen.

Behandlung: Scop. Verband, Atophan. Zahnbehandlung.
20. III. 32 Schlagartiger Rückgang der Reizung nach Zahnbehandlung.

22. III. 32 Bulbus völlig reizfrei; Entlassung in ambulante Behandlung.
26. III. 32 Schlagartige Besserung von Bestand.

Fall 5/I

IRITIS acuta links.

H. J., 22 Jahre.

In den Jahren 1927 und 1931 Herpes corneae. Seit gestern sei das linke Auge entzündet, keine Schmerzen.

Augenbefund: (6. XII. 1934)
R. Visus 0,9; Med. Pup. Fundus o. B.
L. Visus 0,3; Gemischte Injektion. Cornea weist kleine Erosion auf.
Alte Macula.
Zahlreiche Descemetbeschläge.
Zellvermehrung in der VK. Randschlingennetz verbreitert. Pupille in Mydriase maxima. Fundus o. B.

Interner Befund: Relative Lymphocytose; Drüsen palpabel; sonst aber o. B.

Zahnbefund: $\frac{\quad / \quad}{5\,4\ /\ 5\,6}$ Herde; verdächtig erscheint $\frac{6\ /}{\ /}$

Behandlung: Extraktion von $\frac{6\ /}{5\ /\ 6}$; Resektion von $\frac{5\ /}{4\ /\ 5}$
(12. XII. 34)
sonst keine besondere Therapie.

Wirkung: 12. XII. Auge fast reizfrei.
22. XII. Noch geringe Zellvermehrung in der V. K.
Visus: R. 1,0; L. 0,4.

Fall 6/I

IRITIS acuta links.

Sch. M., 46 Jahre.

Seit 8 Tagen Entzündung des linken Auges. Patient hat angeblich schon vor 4 Jahren eine ähnliche Augenerkrankung durchgemacht, hat sehr schlechte Zähne und bringt selbst die Erkrankung damit in Zusammenhang.

Augenbefund: R. Visus 0,9; äußerlich reizfrei; Medien, Fundus o. B. L. Visus 0,3; Bulbus ciliar injiziert; Cornea-Vorderk. klar, Iriszeichnung verwaschen. Exsudat im Pupillargebiet; Fundus, soweit sichtbar, o. B.

Interner Befund: o B., außer Harns. 5,8 mg %.

Zahnbefund: Herde vorhanden.

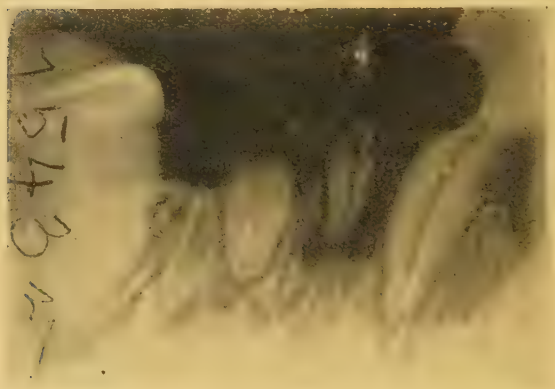

Behandlung: Scop.-Verband; Uricedin;
23. III. 33 Beginn der Zahnbehandlung.
28. III. Vk. klar; Bulbus nur noch wenig gereizt.
31. III. Entlassung: L. Nur noch wenig gerötet. Cornea-Vk. klar; Pupille weit; Beschläge auf der Linsenvorderfläche. Visus 0,5.
R. Wie anfangs.

Fall 7/I

IRITIS acuta rechts und links.

R. O., 20 Jahre.

Patient ließ sich vor 10 Tagen einen Zahn ziehen. Seit 8 Tagen rechts, seit 2 Tagen links Sehtrübung; keine Schmerzen. Augenbefund: R. u. L. Gemischte, doch vorwiegend ciliare

Reizung; Beschlag der Descemetmembran im unteren Teil. Hornhautoberfläche spiegelt. Kammerwasser getrübt. Pup. etwas untermittelweit. Reaktion gut. Visus intakt. Optische Medien klar. Fundus o. B.

Zahnbefund: Lediglich eine Wunde im Oberkiefer, die von der Zahnextraktion herrührt. Der Zahnarzt behauptet, daß die Extraktionswunde noch als Herd gelten könne. Außerdem fand sich röntgenologisch ein kleines Granulom.

Behandlung: Scopolaminverband; Zahnbehandlung (am 11. VII. 32).

1 Woche nach Zahnbehandlung nur noch geringe Mydriasis.

20. VII. 32 Alles in Ordnung;

15. II. 35 Noch alles gut. Kein Recidiv.

Fall 8/I

IRITIS exsud. bds.

R. H., 26 Jahre.

Die jetzige Erkrankung begann am 24. II. 32 mit heftigen Schmerzen in beiden Kniegelenken. 3 Tage darnach konnte Patient nur mehr verschwommen sehen.

Augenbefund: R. Im Pupillargebiet kleine Exudatbildungen. Visus: 0,1—0,2.
Gemischte Injektion; Descemet-Beschläge; Pigment-Niederschläge auf der Linsenvorderfläche; Kammerwasser getrübt.

L. ebenso.

Interner Befund: Die Röntgenaufnahme der Lunge ergibt keinen Anhalt für das Bestehen eines akuten Prozesses. Herz o. B.; Harnsäure 2,0; Wa. negativ; Go. negativ.

Zahnbefund: / 4 Herd.

Behandlung: Atropin, Verband, Bettruhe, fleischfreie Kost. Zahnbehandlung.

5. III. 32. Synechieen gelöst.
Visus: 0,3 u. 0,5.

10. III. 32. Synechieen sämtliche gelöst.

26. III. 32. Entlassung; Bulbi reizfrei; staubförmige Glaskörpertrübungen;
Fundus: o. B.
Visus: R. 0,3; L. 0,4.

15. II. 35. Seit der Behandlung in der Augenklinik ist die Besserung von Bestand geblieben; objektiv ebenfalls ohne Veränderung.

## Fall 9/I

(KERATO)-IRITIS recidivans links.

M. M., 36 Jahre.

Im September 1925 stieß sich Patientin einen Halm in das linke Auge. Im Anschluß an diesen Unfall mehrwöchige Entzündung dieses Auges. 1928 wiederum Entzündung auf diesem Auge, die jedoch in 8 Tagen wieder abklang.
1935 im Frühjahr erneutes Auftreten der Entzündung und Besserung während des Sommers. Im Herbst neues Recidiv, das sich bis heute noch nicht gebessert hat. (14. I. 36)

Augenbefund: R. o. B.; Visus: 1,0.
L. Conjunctiven der Lider stark gereizt.
Bulbus ciliar gereizt.
Tiefe und oberflächliche Vascularisation der ganzen Hornhaut. Dichte Beschläge der Descemetmembran vor allem im unteren Teil.
Pupille eng, die brechenden Medien erlauben keinen Einblick.
Fundus reflektiert kein rotes Licht.
Visus: Nur Handbewegungen vor dem Auge.

Interner Befund: Wa. R. neg.; Blutbild, Blutsenkung o. B.
Lungen, Herz röntgenolog. o. B.

Zahnbefund: $\frac{3\,2\,/\,1\,3\,4\,5\,8}{4\,/}$ tragen Herde; $\frac{5\,/\,7}{3\,/}$ verdächtig.

Behandlung: 1 % Atropin-Salbenverband.
20. I. 36 Beginn der Zahnbehandlung.
30. I. Sämtliche Zähne des Oberkiefers und 2 Zähne des Unterkiefers wurden extrahiert.
Die Reizung des Auges ging in den letzten Tagen zurück.

6. III. Cornea klarer; Bulbusreizung geht zurück.
Ende April noch Cornea-Trübung mit Vascularisation.
Visus: $^1/_{30}$.



3 2 (1) 1

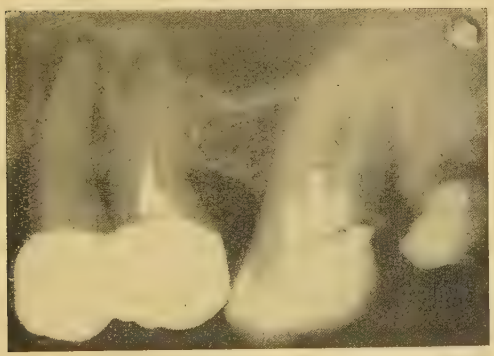

4 5 (6) (7) 8

Fall 10/I

(KERATO) IRITIS links.

N. R., 43 Jahre.

Seit 12 Wochen Hornhautentzündung.

Augenbefund: R. o. B. Visus 1,0.

L. Pericorneale Injektion; Substanzdefekt im unteren Hornhautsektor;
Trübung der Cornea und Zellvermehrung;
Pupille rund, reagiert mittel;
Iris hyperämisch; Synechieen; Visus 1,0.

Intern: Außer einer leichten Bronchitis nichts zu finden.

Zahnbefund: / 2 4 Wurzelbehandlung nötig
3 Resektion nach Wurzelbehandlung



25. IV. 36 Zahnbehandlung.
28. IV. Auge noch ciliar gereizt.
30. IV. Auge nahezu reizfrei.

Fall 11/I

(KERATITIS) CYCLITIS bds.

W. J., 58 Jahre.

Patient ist kurzsichtig, 1932 Gelenkrheumatismus (7 Monate), keine Lungenkrankheiten, infektio veneria negatur; auch sonst keine ernstlichen Erkrankungen.

Seit März vor. Jahres (33) bemerkte der Patient ein langsames Abnehmen seiner Sehkraft. Er ist seitdem ohne Unterbrechung in Behandlung.

Augenbefund: R. Descemet-Betauung, erweiterte Irisgefäße, Glaskörpertrübung, Aderhautatrophie peripapillär.
Visus 1/20.

L. Descemet-Beschläge, dichte Glaskörpertrübung.
Visus 1/6.

Interner Befund: BS. 7,18; Blutbild o. B.; Wa. negativ auch sonst o. B.

Zahnbefund: 30. I. 34 6 Herde, bestehende Gingivitis ist noch in Betracht zu ziehen.

Zahnbehandlung.

9. II. 34. Noch einzelne Irisgefäße sichtbar, wenig Präcipitate auf der Cornea-Rückfläche bds.
Visus R. 0,2, L. 0,1.

17. II. 34. Entlassung; kaum noch erweiterte Irisgefäße zu sehen; auf der Descemet-membran noch zum Teil pigmentierte Beschläge; einige flottierende Glaskörpertrübungen links.

Fall 12/I

IRIDOCYCLITIS rechts.

O. E., 42 Jahre.

Seit 2 Tagen fühlt sich Patientin rechts immer geblendet. Es ist ihr neblig vor dem Auge. Seit 2 Jahren beginnende Menopause. Hitzegefühl im Kopf. Früher nie ernstlich krank gewesen.

Augenbefund: R. Visus 1,0. Auge äußerlich reizfrei. Die Cornea weist zahlreiche, rundliche Descemetpräcipitate auf. Leichte Zellvermehrung in der Vorderkammer. Iris leicht hyperämisch, rund, gute Reaktion, so weit wie links.
Fundus o. B.
L. o. B.; Visus 1,0.

Interner Befund: Inaktiver Lungenprozeß bds. Bs. 3/10.
Sonst kein krankh. Befund zu erheben. Auswurf o. B.

29. X. 35 Präcipitate haben zugenommen. Synechie bei 4 Uhr.

Behandlung: Atropin, Wärme, Verband. Von Reizkörpertherapie wird abgeraten.

4. XI. Behandlung der Zähne, die folgenden Befund aufweisen:

$\frac{54 \,/\, 34}{6 \,/\, 67}$ . Apicale Veränderungen. Extraktion der unren, in Frage kommenden Zähne, Resektion der oberen.

18. XI. Wesentlich besser.
Die Zahnbehandlung geht weiter.

27. XII. Heute wieder mehrere speckige Beläge. Dringender Rat, sich die Zähne fertig behandeln zu lassen.

28. I. 36 Beschläge gehen wieder zurück. In der zwischenliegenden Zeit wurden die Zähne weiterbehandelt. Extraktion von 6 Zähnen und Resektion von 2 Wurzelspitzen.

Nach Abschluß der Zahnbehandlung treten wieder vorübergehend mehr Beschläge auf. Dann erfolgt langsame Resorption.

5. V. 36 Nichts Frisches.

23. V. 36 Gut.

Fall 13/I.

IRIDOCYCLITIS links.

Sch. A., 31 Jahre.

Seit einigen Wochen im Anschluß an Grippe ist das linke Auge entzündet. Vor 2 Jahren Entzündung des rechten Auges.

Interner Befund: Herpes lab., sonst alles o. B.
Wa negativ. Senkung. Harnsäure o. B.
Gravidität i. 5. Monat.

Zahnbefund: $\frac{4}{\overline{1}\,\overline{6}}$ Granulome. $\frac{\quad / 4\ 5}{4\ 6\ /}$ herdverdächtig.

Augenbefund: R. Conj. tarsi hyperämisch.
Iris reizfrei; oberflächl. Maculae auf Cornea.
Pupille reagiert; Fundus o. B.
Visus: 0,6.

L. Cornea central gestichelt; Iriszeichnung verwaschen; Pupille in Mydr.; Conj. hyperämisch.
Auf Descemet massenhaft rundliche Belege.
Visus: 0,1.

Behandlung: Am 15. Juni 35 3 Zähne gezogen:
Visus 0,32.
29. Juni. Noch Zahnbehandlung bei Dentisten.
Nach kleinen Recidiven vom 4. VIII. bis 28. IX. 35 gut.

Fall 14/I.

UVEITIS bds. W

Sch. M., 51 Jahre.

Vor etwa 4 Monaten Einsetzen der jetzigen Beschwerden. Patientin sah plötzlich auf dem einen Auge alles grau. Schon früher wegen Dacryocystitis in Behandlung.

Augenbefund: R. Gemischte Reizung:
Descemet betaut;
Iris injiziert, Pup. eng; nach Erweiterung zeigt sich eine feste Synechie. Feinste Glaskörpertrübungen; Pupillengrenzen verwaschen. Peripher etwas ältere pigmentierte Herde.
Vivus: Finger in 20 cm.

L. Ein großer speckiger Belag auf der Descemet.
Iris reizfrei, Pupille o. B.
Visus: Handbewegungen. Fundus wie R.
Interner Befund: o. B. Blutbild, Harnsäure, Harn o. B.
Zahnbefund: 4 / 6 sollen extrah. werden.
1 / 1 herdverdächtig.
Behandlung: 6. IX. 35 Scop.-Verband, Bettruhe. Atophanyl-injektion. Besserung unter der Zahnbehandlung. Besserung am übernächsten Tag. Gemischte Reizung rechts wesentlich zurückgegangen. Descemet frei.
30. IX. 35 Entlassung aus stat. Behandlung. Keine frischen Herde.
9. X. 35 L. 0,8; R. 0,3.

Fall 15/I.

CHORIOIDITIS diss.

Sch. A., 36 Jahre.

Seit 25. IX. 33 erstmalig in Behandlung wegen plötzlichem Abnehmen des Sehvermögens auf beiden Augen.
Vor einem Jahr erlitt Patient einen Kuhhornstoß, den er mit der jetzigen Erkrankung in Zusammenhang bringt.
Augenbefund R. Conjunctiva reizlos. Cornea-Vorderkammer klar, Iris reizfrei, Pupillen mittelweit, reagiert träge und wenig auf Licht; Linsen, Glaskörper klar, ganzer Fundus von graugelben, rundlichen Herden übersät, die zentralwärts an Zahl abnehmen. Visus 0,1.
L. Erscheinungen stärker ausgeprägt, sonst wie R. Visus Handbewegungen in 30 cm Abstand.
Interner Befund: Lungen o. B.; Harnsäure negativ; Wa negativ
Nasen-, Nebenhöhlen o. B.
Nerven o. B., obwohl Patient über Schwindelanfälle und angeblich über Abnahme des Hörvermögens zu klagen gehabt hatte.
Zahnbefund: Nach der Röntgenaufnahme der Zähne sind verschiedene Zähne zu extrahieren.
Behandlung: Bettruhe, Pyramidon, Solarson; Zahnextraktion.
Im Verlauf dieser Behandlung bessert sich der Visus R. auf 3/15 zunächst, am 30. X. 33 auf 0,2 und L. auf 1/35;
am 25. XI. 33 beträgt der Visus R. und L. 0,3.
Das Oedem der Netzhaut ist zurückgegangen, noch einzelne chorioiditische. ziemlich scharf umgrenzte Herde.
Die restliche Zahnbehandlung wird anempfohlen.
Am 23. XII. 33 kann ein Bestand der Besserung festgestellt werden.

## Fall 16/I

CHORIOIDITIS in macula rechts.

P. M., 36 Jahre.

Seit 8 Tagen Verschlechterung des Sehvermögens. Schon 1929 wegen ähnlichem Augenleiden in Behandlung. Die Zähne wurden in letzter Zeit locker.

Augenbefund: R. Visus 1/15.
L. Visus: 0,1.

Interner Befund: Das Blutbild spricht etwas für einen chronischen, entzündlichen Prozeß. 10 % stabkernige.

Nasen- Nebenhöhlen: o. B.

Zahnbefund: (27. VII. 34) $\frac{5}{7}$ und ganz ausgedehnte Paradentose.

Behandlung: Pyramidon. 7. VIII. 34 Beginn der Zahnbehandlung (Extraktion).

20. VIII. 34. Links Auftreten von Opacitates.
Visus: R. u. L. 0,1.

10. IX. 34. Herde umschriebener.

24. IX. 34. R. 0,1, L. 0,2; Entlassung. Reizung fehlt; alte abgeheilte chorioiditische Herde auch in der Macula.

5. I. 35. R. 0,3, L. 0,2, sonst unverändert.

## Fall 17/I

(IRITIS peracta rechts;)
CHORIOIDITIS disseminata links.

W. H., 29 Jahre.

Seit 3 Jahren leidet der Patient an einer Verschlechterung des Sehvermögens auf dem rechten Auge. Er stand deshalb schon wiederholt in Behandlung. Vor 3—4 Wochen trat auch auf dem linken Auge eine Sehverschlechterung ein. Im September 34 Gonorrhoe; sonst Anamnese o. B.

Augenbefund: Abstrich bakterioskopisch o. B.
L. Visus 0,8. Chorioideaatrophische, verstreute Herde über dem Fundus, in denen zum Teil das Pigment vermehrt ist.
R. Hintere Synechieen; Pigment. Präcipitate. Sonst mehr wie links.
Visus 0,3.

Interner Befund: BS 1,5; Wa negativ.
Auch sonst kein krankhafter Befund zu erheben.
Ohren: Herabsetzung der Mittel- und Innenohrwerte.
Nebenhöhlen o. B.

Zahnbefund: 5 4 / 5 8 = Wurzel; verdächtiges periapikales Gewebe.

Behandlung: Extraktion von Wurzel 8.
Später Ueberweisung an die Zahnklinik zur Wurzelresektion an den übrigen Zähnen (16. u. 19. VII. 35)
29. VII. 35 Visus: R. 0,5; L. 0,9. Entlassung.

Fall 18/I

CHORIORETINITIS juxta-papillaris. L.

G. G., 27 Jahre.

Vor 8 Tagen leichte Schmerzen auf dem linken Auge bei Bewegungen und eine leichte Verschattung des Gesichtsfeldes nach unten. Auch schwimme immer ein schwarzer Fleck vor dem Auge herum. Früher sei Patient nie krank gewesen, außer Go 1931.

Augenbefund: R. o. B.; Visus: 1,0.
L. Reizloser Bulbus, Cornea-Vorderkammer klar. Iris reizfrei. Pupillen in Mydriase. Linse klar. Glaskörper: dichte Trübungen vor der Papille.
Fundus: Papillenzeichnung völlig verwaschen, grauweißer Herd an ihrem oberen Rand. Visus: 0,7.

Interner Befund: o. B.

Zahnbefund: 4 / 6 / Herde und Gingivitis. (8. V. 34)

Behandlung: Bettruhe, Solarson. Wurzelspitzenresektion am 16. V. 34. Nach Zahnbehandlungsbeginn wird am 15. V. 34 festgestellt, daß der Herd flacher wird, sich besser gegen die Umgebung abgrenzt.
Visus: 1,5 rechts wie links.
Links einzelne kleine Glaskörpertrübungen. Papillengrenzen scharf.
An Stelle des Herdes Pigmentanhäufung.

Fall 19/I

ULCUS CORNEAE links.

G. M., 17 Jahre.

Als Kind litt die Kranke häufig an Hornhautentzündungen, vorwiegend auf dem linken Auge und war deshalb schon öfter in augenärztlicher Behandlung.
Seit 3 Wochen besteht wiederum Rötung, Schmerzhaftigkeit und Lichtscheu auf dem linken Auge.

Augenbefund: R. Hornhaut zart getrübt, Iris reizfrei, Linse klar; Visus: 0,4.
L Lichtscheu und Tränenträufeln, ciliare Rötung, sulziges Infiltrat in der Hornhaut;
Visus: Fingerzählen in 50 cm Abstand.

Interner Befund: o. B.

Zahnbefund: 6 / Herd

Behandlung: Bor- und Noviformsalbe, Scop. Verband;
21. XI. 33 Zahnextraktion;
25. XI. 33 rasche Besserung ist eingetreten;
das Ulcus links ist resorbiert, das Epithel wieder intakt;
noch geringe conjunctivale Reizung;
Visus: 1/50.

## Fall 20/I

ULCUS SERPENS CORNEAE (rechts).

E. G., 32 Jahre.

Patient hat ein Trauma erlitten.

Augenbefund: R. Bulbus gereizt. Umschriebener Hornhautdefekt.
Visus: Handbewegungen auf ½ cm. Abstrich negativ.
L. o. B.

Interner Befund: Wa. negativ, sonst keine Untersuchung.

Behandlung: Kammerpunktion.
14. V. 32 Behandlung einer Wurzelhautentzündung und eines superiostalen Abscesses.
27. V. 32 Visus: 2/36. Reizung gebessert.
7. VI. 32 Bulbus blaßt weiter ab.
28. VI. 32 Fast reizfrei. Arbeitsfähig entlassen.

## Fall 21/I

HERPES CORNEAE.

H. K., 60 Jahre.

Augenbefund: R. Visus: 0,7.
L. Visus: 0,2.

Zahnbefund: 5 / Herd.

Behandlung: Zahnextraktion.
31. VIII. Reizung nach Zahnbehandlung fast ganz zurückgegangen.

## SKROPHULÖSE AUGENERKRANKUNGEN.

Es dürfte zunächst verwundern, wenn ich die skrophulösen Augenerkrankungen wie Conjunctivitis, Keratitis phlyktänulosa etz, mit zweifellos tuberkulöser Aetiologie in die Reihe der übrigen Augenerkrankungen mit aufgenommen habe. Dies geschah deshalb, weil diese Fälle zum Teil recht auffallende Besserung nach Zahnbehandlung aufwiesen, andererseits hatte ich Gelegenheit, wiederholt, so z. B. bei Schieck und Urbaneck zu lesen, daß außer Tuberkulotoxinen bestimmt auch andere unspezifische Reize bei einem schon einmal tuberkulös infizierten Individuum eine skrophulöse Augenerkrankung mit allen Symptomen und histologischen Veränderungen, wie der Bildung tuberkulösen Granulationsgewebes, auszulösen vermögen.

Dies können sowohl unspezifische Reize von außen sein — ich selbst konnte an mir nach übermäßiger Borsalbenbehandlung bei Blepharitis squamosa das Auftreten kleiner Hornhautrandphlyktänen beobachten — als auch momentan im Körper auftretente Giftstoffe; warum sollten letztere nicht Giftstoffe sein können, die aus dentalen Herden stammen?

Ich möchte bei dieser Gelegenheit noch einmal auf die eingangs angeführte immunbiologische Fragestellung H. Pettes in seiner Abhandlung über die Fokalinfektion bei Nervenkrankheiten hinweisen. Man kann in Bezug auf die Skrophulose wiederum fragen: Wie wirkt der durch diesen „ersten Infekt" (z. B. dentaler Herd) erzeugte allergische Zustand mit einem bisher im Körper zufällig vorhandenen Virus, in unserem Fall den Toxinen des Tuberkelbazillus zusammen? Bildet dieser allergische Zustand einen Reiz für die stationäre Tuberkulose? was sich dann eben in neuem Aufflackern ihrer Erscheinungsformen, im Zustandekommen einer Hyperergie, der Skrophulose, kundtut.

Fall 22/1

KERATOCONJUNCTIVITIS ekz. rechts.

St. B., 22 Jahre.

Schon mit 6 und 15 Jahren litt die Kranke an langdauernden Augenentzündungen, die jedesmal eine Abnahme des Sehvermögens zur Folge hatten. Seit Anfang Oktober 1934 wiederum Auftreten einer rechtsseitigen Augenentzündung.

Augenbefund: R. Dichte Infiltrate; Conjunctiva leicht injiziert; Bulbus gemischt injiziert, Fundus o. B.
Visus 2/50 mühsam.

L. Conjunctiva leicht injiziert; Tränenträufeln weniger als R.
Visus 0,2.

Interner Befund: Wa negativ, auch sonst o. B.

Zahnbefund: $\frac{2\ /\ }{6\ /\ 6}$ 2 = Granulom. Herde.

Behandlung: Scop., Bor-, Noviform-Salbenverband; Zahnbehandlung.
Besserung tritt erst langsam auf Zahnbehandlung am 10. 10. 34 ein.

17. XI. 34 Bulbus nur mehr ganz leicht gereizt; noch geringe Lichtscheu; einige oberflächliche vaskularisierte Maculae von geringer Dichte auf der Cornea. Iris reizfrei.

22. XI. 34 Bulbus temporal noch immer leicht gereizt. Die Zahnbehandlung nimmt inzwischen ihren Fortgang.

Nach einem Recidiv am 4. Januar 35 tritt dauernde Besserung ein.

Fall 23/I

KERATOCONJUNCTIVITIS ekz. rechts.

D. A. 26 Jahre.

Seit ihrem 4. Lebensjahre hat Patientin immer über Augenentzündungen zu klagen. Seit gestern ist wiederum das rechte Auge entzündet.

Augenbefund: R. Gemischter Reizzustand des Bulbus.
Visus: 0,1.
L. Visus: 2/50.

Interner Befund: Die Röntgenaufnahme der Lungen zeigt vermehrte Zeichnung in toto, jedoch kein Anhalt für einen frischen Prozeß.

Zahnbefund: Herde vorhanden.

7. VI. 31 Beginn der Zahnbehandlung.
27. VI. 31 Reizlose Bulbi.
2. VII. 31 Entlassung; Maculae über die ganze Cornea verteilt. Visus: R., L. 0,1.

Fall 24/I

KERATOCONJUNCTIVITIS ekz. L. (Ulcus marg.)

K. A., 19 Jahre.

Patientin war früher immer gesund. Seit einem Jahr ist sie auf dem linken Auge krank. Vor 7 Wochen begann die Erkrankung sich zu verschlimmern.

Augenbefund: R. o. B.; Visus 1,0.

L. geschwollenes und gerötetes Lid; Conjunctiva hyperämisch; Bulbus gemischt injiziert; Lichtscheu; Tränenträufeln. Medien, Fundus o. B.
Visus 0,8—0,9; Abstrich negativ.

Interner Befund: Wa. neg. auch sonst o. B.

Zahnbefund: 6 Pulpitis acuta / / ; 5 Pulpa-gangrän / /

Behandlung: Skop.-Verband;
5. IX. 32 Beginn der Zahnbehandlung.
10. IX. 32 Auge fast reizfrei, eine Spur Rötung.
16. IX. 32 Entlassung; die Cornea weist eine randständige Macula auf. Visus R. u. L. 1,0.

Fall 25/I

KERATOCONJUNCTIVITIS ekz. bds.

W. M., 21 Jahre.

Als Kind öfters Augenentzündungen, sonst immer gesund. Im letzten Winter erneut Entzündung beider Augen. Seit 8 Tagen wiederum Entzündung des linken Auges (Mai 34).

Augenbefund: R. Visus: 0,4;
Etwas conjunctivale Reizung; starke Trübungen der Cornea in den oberflächlichen Parenchymschichten. Pupillen eng.
Fundus: Keine Einzelheiten erkennbar.

L. Visus: 0,3.
Bulbus ciliar gereizt; lichtscheu; Tränenträufeln; Epitheldefekt, Infiltrate der Cornea.

Interner Befund: Lungen, Röntgenaufnahmen, Blutbild o. B. Blutsenkung 5—14; Wa neg.

Nasen-Nebenhöhlen: Spülung und Röntgenaufnahme derselben ergeben nichts Krankhaftes, jedoch lassen sich aus den Tonsillen auf Druck Pfröpfe pressen.

Zahnbefund: $\frac{7\ 6\ 4\ 2\ /\ 6\ 7}{7\ 6\ /\ 6\ 7}$ Herde.

Behandlung: Höhensonne.

30. V. 34 Beginn der Zahnbehandlung.
Schon bei Beginn der Zahnbehandlung ging die Kerat. links zurück, während zuvor eine kleine Besserung nur zeitweilig festzustellen war.

Bald war das Auge reizfrei.

2. VI. 34 Entlassung.

Visus: R. 0,4; L. 2/50.

Die Tonsillektomie wurde infolge Verweigerung durch die Pat. nicht ausgeführt.

Bei einer Nachschau am 8. X. 34 waren die Augen noch reizfrei und ohne frische Erscheinungen.

Fall 26/I

KERATITIS PARENCHYMATOSA links (neu)

H. E.. 20 Jahre.

Seit 3 Jahren Augenentzündung. Pat. wird wegen erfolgloser Behandlung mit Neosalvarsan, Jodkali u. Wismut in die Augenklinik eingewiesen.

Augenbefund: R. Visus: 0,6; alte Maculae.

L. Visus: 0,2; gemischte Reizung.

Interner Befund: Wa positiv. 2fach.

Zahnbefund: $\frac{4\ 3}{5}\ /\ \frac{1\ 2\ 3}{\ \ /}$ fokale Herde.

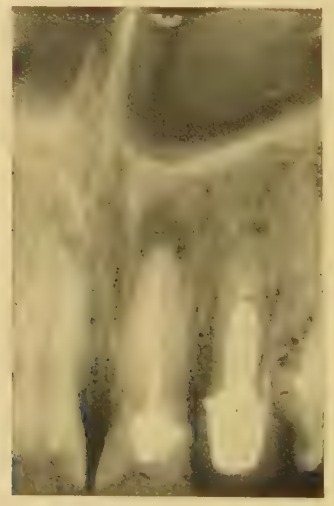

Behandlung: Zahnbehandlung.

30. XI. 34 Abschluß der Zahnbehandlung.

Im Verlauf der Zahnbehandlung ging die Reizung und Infiltration der Cornea links langsam zurück.

Nun ist das Auge völlig reizfrei.

4. XII. 34 Auge bleibt reizfrei. Ausgedehnte, zarte parenchymatöse Maculae. Noch blutführende Gefäße, Visus: 0,6 links.

25. I. 35 Zustand noch wenig verändert.

Es wurde hier an die Möglichkeit einer Sensibilisierung der luetischen Erkrankung des Auges durch fokale Herde (Wessely; Costex), im Hinblick auf den protrachierten Verlauf der Erkrankung gedacht. Ich habe daher diesen Fall als einzigen von den Fällen mit Keratitis parenchymatosa und gleichzeitigen Zahnerkrankungen mit aufgenommen.

Tabelle II.

Geringe Besserung schon vor der Zahnbehandlung nachweisbar!
Weitere Besserung nach Zahnbehandlung:

| Lfd. Nr. | Behandlungs-Jahr | Alter Jahre | Diagnose | Allg. Befund | Zahnbefund |
|---|---|---|---|---|---|
| 1 | 1932 | 48 | Iritis acuta links | o. B. | 2 1 \| 1 2 6 merkwürdige Resorptions-Erscheinungen |
| 2 | 34 | 46 | Iritis rechts | Blutdr. etwas erhöht sonst o. B. | 2 1 \| / 6 \| verdächtige Wurzelherde, Gingivitis |
| 3 | 33 | 36 | Iritis subac. rechts Iritis acuta links | chron. Gelenk-Rheum. | verschiedene Wurzelherde |
| 4 | 35 | 61 | Iritis fibrinosa bds. | o. B. außer BS 23, 64 | 1. Befund: 7 6 4 \| 5 7 / 6 \| 5 V 7<br>2. Befund: 6 \| 6 / 6 \| 6 |
| 5 | 31 | 19 | (Kerato)-Iritis links | o. B. | 4 schlechte Wurzeln |
| 6 | 36 | 27 | (Kerato)-Iritis peracta rechts, Iritis recid. links | ganz leicht. Mitralvitium auf rheum. Grundlage | \| 5 6 / 6 \| z. Teil Granulome |
| 7 | 35 | 20 | Kerato (conjunctiv.) rechts | o. B. | 2 \| 3 4 (5 extr.) Herde |
| 8 | 33 | 10 | Keratitis Iritis scroph. bds. | Wa. neg. Br. d. tb. abgeheilt | Zahnkaries |
| 9 | 31 | 22 | Links entzündliche Infektion des Orbitalgewebes | o. B. aber Siebbein-proc. | außer Eröffnung des Siebbeins war die Extraktion zweier Zähne nötig |

Fall 1/II

IRITIS acuta links.

B. M., 48 Jahre.

1918, 1921/22 Regenbogenhautentzündung. Seitdem jährlich fast dreimal Rückfälle. Beschwerden beim Wasserlassen. Go. 1911.

Augenbefund: R. Visus: 4/50.

L. Visus: 0,2.

Sehr starke Lichtscheu, Tränenträufeln, gemischte Injektion. Irishyperämie, Descemetbetauung, Pupille weit, reagiert nicht.

Interner Befund: Kein krankhafter Befund auf den Lungen. Wa. negativ,

Nasen-Nebenhöhlen: o. B., geringe Innerohrschwerhörigkeit.

Nerven: o. B.;

Go. negativ nach Provokation.

Zahnbefund: 2 1 / 1 2 6 / merkwürd. Resorpt. Erscheinungen. (4. VI. 32).

Behandlung: Bettruhe; Scop.-Verband; purinfreie Kost.

31. V. 32 Reizzustand der Bulbi gebessert, obwohl Zahnbehandlung erst am 4. VI. einsetzt. Von dort ab ist aber weiterhin ein Abblassen der Bulbi festzustellen.

9. VI. 32 Entlassung in ambulante Behandlung.

R. Visus: 0,1—0,2, klarer Einblick.

L. Lichtempfindung deutlich, keine Beschläge mehr; Iris reizfrei; flächenhafte hintere Synechie.

Fall 2/II

IRITIS rechts.

E. J., 46 Jahre.

Schon früher immer wiederkehrende Entzündung der Augen. Seit 8 Tagen starke Schmerzen am rechten Auge. Vor 6 Wochen Nierenentzündung. Viel rheumatische Beschwerden.

Augenbefund: R. Visus 0,3;

Gemischte Injektion. Vorderkammer trüb. Verwaschene Iris. Mehrere hintere Synechieen; Fundus verschleiert.

L. Visus 0,7; Pigmentniederschläge auf der Linsenvorderfl.

Interner Befund: Etwas erhöhter Blutdruck. Lunge und Herz weisen keinen krankhaften Befund auf.

Auch die medizinische Poliklinik empfiehlt dringend die Behandlung in der Zahnklinik.

Zahnbefund: 2 1 / verdächtige Wurzelherde als Foci; Gingivitis.

Behandlung: Scop.-Verband. 3mal Acid. salyc.
17. III. 34 Zahnbehandlung mit Extraktion der Wurzeln. Anschließend soll noch die Gingivitis behandelt werden.
Wirkung: 19. III. 34 Bulbus blasser, Pupillen max. weit. Keine Synechieen. Jedoch war schon etwas vorher die Vorderkammer klarer und die Pup. max. weit.

Fall 3/II

IRITIS subacuta rechts; Iritis acuta links.
P. J., 36 Jahre.
Seit dem Krieg Gelenkrheumatismus. Schon 1927 Iritis. Go.
Augenbefund: R. Visus 1,0.
L. Bulbus gemischt injiziert. Cornea: Parenchym leicht diffus getrübt. Pupille verzogen.
Visus: 0,2; starke conjunctivale Reizung.
Interner Befund: Harnsäure normal; innere Organe o. B.
Wa. negativ. Go. negativ.
Chronische Tonsillitis.
Zahnbefund: Verschiedene Wurzelherde.
Behandlung: Scop.-Verband links, Mydriatica.
6 II. 33 Zahnbehandlung eingeleitet. Eine Besserung, d. h. eine schon fast völlige Resorption des Exsudats in der Vorderkammer war schon vorher eingetreten.
Nach Zahnbehandlung: R. Auge reizfrei;
L. noch gereizt.
15. II. 33 Auch links Auge fast reizfrei.
Visus: 0,6.
27. II. 33 Visus: R. u. L. 1,0.

Fall 4/II

IRITIS fibrinosa.
L. M., 61 Jahre.
Vor 35 Jahren Chorioiditis, die in 3— 4Tagen zur Abheilung kam. Vor 14 Tagen verspürte Patientin zum erstenmal wie Nebel vor den Augen. Das Lesen strengte sehr an. In letzter Zeit sei dieser Nebel dichter geworden.
Augenbefund: R. Visus 0,4.
Perivasculäre Reizung, Iris entrundet.
L. Visus 0,3; mehr Betauung u. Präcipitate. Sonst wie R.
Interner Befund: Bs. 23,64. Lungen und sonst o. B.
Zahnbefund: 1. Befund $\frac{7\ 6\ 4\ /\ 5\ 7}{6\ /\ 5\ \overline{7}}$ 2. Befund $\frac{6\ /\ 6}{\overline{6}\ /\ 6}$ ;
$\frac{2\ 1\ /\ 1}{/}$ Retention eines verlagert. Embolus.

Behandlung: Scop.-Verband; Atophanyl; Wärme.
Zahnbehandlung (abgeschlossen 3. VII. 35).
Später nach wesentlicher Besserung noch Luftveränderung und vegetarische Lebensweise. Visus 1,0 bds.
Vor Zahnbehandlung Visus L. 0,3; R. 0,6, also schon etwas gebessert. Nach Zahnbehandlung Visus L. 0,5; R. 0,7.
5. VIII. 35 Entlassung. Bulb völlig reizfrei.
Visus 0,7; 0,9.
Im Frühjahr 36: Leichtes Recidiv.

Fall 5/II

(KERATO)-IRITIS, links.

G. B., 19 Jahre.
Alle Jahre einmal Entzündung auf dem linken Auge. Seit drei Tagen links wiederum Entzündung.
Augenbefund: R. Visus: 1,0. Reizlos.
L. Seit Kindheit nur Lichtschein wahrnehmbar. Gemischte Injektion des Bulbus; zentral gelegene Trübungen der Hornhaut; Descemetbeschläge; Mydriasis.
Visus: Fingerzählen vor dem Auge.
Interner Befund: Lungen o. B.; Wa. negativ.
Zahnbefund: 4 schlechte Wurzeln.
Behandlung: Scop.-Verband und Zahnbehandlung. Extraktion von 4 schlechten Wurzeln.
11. IV. 31. Der Bulbus blaßt ab.
15. IV. 31. Intercurrente Angina follicularis. Beginn der Zahnbehandlung.
27. IV. 31. Bulbir eizlos.
Visus: Handbewegungen.
Entlassung.
15. II. 35. Neue Veränderungen nicht feststellbar, auch subjektiv Besserung von Bestand seit April 31.

Fall 6/II

IRITIS RECID. links.
(Kerato)iritis peracta rechts.
L. Ch. 27 Jahre.
Vor 10 Jahren bereits Regenbogenhautentzündung. Das linke Auge ist nun seit einigen Wochen entzündet. Wegen Depressionen mit Unterbrechungen in der Nervenklinik gewesen. Menses regelrecht.
Augenbefund: R. Visus 0,8.
Reizfrei. Feinste Trübungen der Cornea. Vorderkammer klar. Pupille etwas entrundet. Irisfarbe matt.

L. Visus 0,1.
Pericorn. Injection mittleren Grades. Epithel der Hornhaut etwas getrübt. Feine speckige Beläge auf der Descemetmembran. Praecipitate des Descemetmembran. Verwaschene Iriszeichnung.
Brechende Medien klar. Fundus: Nur trübrotes Licht erhältlich.
Interner Befund: Blutbild, Blutsenkung normal, auch sonst kein Anhalt für eine Erkrankung.
Ganz leichtes Mitralvitium auf rheum. Grundlage.
Zahnbefund: $\frac{\quad / \ 5 \ 6}{6 \ /}$ zum Teil Granulome.
Behandlung: Scop.-Salbenverband und Wärme; Auskratzung der Granulome, Extraktion. (Jan. 36)
Langsame Besserung während der Zahnbehandlung.
R. Visus 1,0; L. Visus 0,5; nur feinste Descemetbeschläge. Reizfrei.
Jedoch war der linke Visus schon vor der Zahnbehandlung auf 0,3 gebessert,
die Beschläge der Descemet allerdings unverändert.

Fall 7/II

KERATOCONJUNCTIVITIS rechts.

O. M., 20 Jahre.

Beim Dreschen bekam Patient einen Schlag auf das rechte Auge. Hernach trat zunächst dauerndes Fremdkörpergefühl auf. 2 Tage später entzündete sich das Auge. Zunächst wurde mit Tropfen und Salbe behandelt.

Augenbefund: R. Visus 0,4.
Lidschwellungen; sehr starke conjunctivale Reizung. Corneaepithel leicht getrübt. Pupille in Mydriase. Starke Follikelbildung in der oberen Uebergangsfalte, jedoch kein Fremdkörper.
Im Abstrich vereinzelt Xerosest. und plumbe Coccen.
Fundus o. B.
L. normal.

Interner Befund: Kein Anhalt für eine Allgemeinerkrankung.
Harnsäureblutspiegel 3,25 mg %;
Blutsenkung 1; 7.

Zahnbefund: $\frac{\quad 2 \ / \ 3 \ 4 \ (5 \text{ extrah.})}{\quad /}$ Herde.

Behandlung: Purinfreie Kost. Zahnbehandlung am 30. I. abgeschl. An Stelle des kleinen Schneidezahns, von dem nur mehr ein Wurzelgstumpf übrig, war in der Wurzel ein Stift für eine Brücke befestigt, ohne daß die Wurzel re-

gelrecht behandelt worden wäre. Hier mußte eine Wurzelspitzenresektion erfolgen. Auch sonst war Granulombehandlung notwendig.

Außerdem wurde Perprotasin im. gegeben.

Nach Abschluß der Zahnbehandlung war der Bulbus fast klar. Visus R. 0,8; Cornea klar; Iris reizfrei.

Entlassung aus stat. Behandlung am 2. II. 35.

Arbeitsfähig am 18. II. 35.

Fall 8/II

KERATITIS IRITIS scroph.

R. A., 10 Jahre.

Seit 4 Monaten Entzündung beider Augen.

Augenbefund: R. Pericorneale Injektion. Visus: 0,8. L. Gemischte Injektion. Visus: 0,5.

Interner Befund: Abgeheilte Bronchialtuberkulose. Tb-Probe positiv (3fach). Wa. negativ. sonst o. B.

Zahnbefund: Zahnkaries.

Behandlung: Extraktion eines kariösen Zahnes. (8. VIII. 33) 19. VIII. 33 Entlassung.

R. Cornea klar, jedoch noch pericorneal gereizt. Visus: 0,8.

L. Visus: 0,7.

Jedoch war schon vor der Zahnbehandlung eine Besserung zu verzeichnen.

Fall 9/II

Entzündliche INFEKTION des Orbitalgewebes. L. N. Z., 22 Jahre.

Patient bemerkte gestern auf dem linken Auge Lidschwellung. die über Nacht zunahm, sonst Vorgeschichte o. B.

Augenbefund: R. Visus: 1,0.

L. Pralle, entzündliche Schwellung, Protrusio bulbi; Conjunctiva chemotisch; Bewegungen der Bulbi behindert. Visus: 1,0.

Interner Befund: Guter Allgemeinzustand. Temperatur 37,2°.

Zahnbefund: 2 Zahnherde.

Behandlung: Eröffnung des Siebbeins in der Nasenklinik. Großer feuchter Verband.

Röntgenaufnahme der Nebenhöhlen o. B.

25. XII. 31 Schwellung zurückgegangen.

29. XII. 31 Beseitigung der beiden Zahnherde (Extraktion).

Weiterhin Besserung. Noch leichte Injektion der Conjunctiva bulbi. Lidschwellung. Protrusio bulbi etc. verschwunden. Entlassung in ambulante Behandlung.

Verteilt auf die Hauptgruppen der Augenkrankheiten ergibt sich für vorstehend beschriebene 35 Krankheitsfälle bei 21 männlichen (m.) und 14 weiblichen (w.) Patienten folgendes Bild.

Tabelle III

| Neuritis retrobulb. bzw. Neuritis nerv. opt. | | Iritis, Cyclitis, Uveitis | | Chorioiditis Chorioidit. retin | | Keratitis, Ulcus corneae | | Herpes corneae | | Iritis-Keratitis scroph. | | Keratitis parenchymatosa | | Entzündung der Orbita | |
|---|---|---|---|---|---|---|---|---|---|---|---|---|---|---|---|
| m. | w. | m. | w. | m. | w. | m. | w. | m. | w. | m. | w. | m. | w. | m. | w. |
| 2 | — | 10 | 8 | 4 | — | 2 | 1 | 1 | — | 1*) | 4 | — | 1 | 1 | — |
| 2 | | 18 | | 4 | | 3 | | 1 | | 5 | | 1 | | 1 | |

*) = 10jähriger Knabe.

Die Erkrankungen der Uvea herrschen also vor.

Was nun den Rest der von mir nachgeprüften 95 Krankheitsfälle betrifft, d. s. 60, so müssen davon 12 Fälle, bei denen jegliche Angabe über Zahnbehandlung in den bzgl. Krankengeschichten fehlt, hinsichtlich der Wertung für gegenständige Arbeit ganz außer Betracht bleiben.

Die übrigen 48 Fälle verteilen sich nach Wertung und Art der Augenkrankheit, wie folgt:

Tabelle IV a)—d)

a) Kein Erfolg nach Zahnbehandlung:

| Neuritis retrobulb. Neuritis nerv. opt. | Iritis Cyclitis | Chorioiditis | Retinitis | Skleritis | Keratoconjunct. scroph. |
|---|---|---|---|---|---|
| 5 | 10 | 2 | 1 | 1 | 1 |

zusammen: 20

b) Nach anfänglichem Erfolg wiederum Auftreten von Recidiven:

| Iridocyclitis, Iritis | Neuritis retrobulb. | Skleritis | Keratitis scroph. |
|---|---|---|---|
| 7 | 1 | 1 | 1 |

zusammen: 10

c) Fraglicher Erfolg, bzw. zu wenig sicherer Erfolg nach Zahnbehandlung, oder sonst unklare Fälle:

| Iritis | Scroph. Erkrankungen | Conjunctivitis vernalis |
|---|---|---|
| 2 | 8 | 1 |

zusammen: 11

d) Besserung trotz der Anwesenheit von Zahnherden, bzw. sogar von Granulomen. Verweigerung der Zahnbehandlung:

| Iritis | Neuritis nerv. opt. |
|---|---|
| 6 | 1 |

zusammen: 7

Für den Zweck meiner Arbeit dürfte es genügen, wenn ich von diesen bei Prüfung der Frage nach einem Zusammenhang zwischen Augen- und Zahnkrankheiten mehr oder weniger negativ zu wertenden 48 Fällen der Tabelle IV a)—d), im Folgenden aus den beiden Gruppen der Fälle ohne Erfolg und der Fälle mit Recidiven nur einzelne der im übrigen ähnlich verlaufenen Krankheitsfälle herausgreife und zur Darstellung bringe:

NEURITIS nerv. opt.
R. W., 75 Jahre.
Augenbefund: R. Visus: 0,9; L. Visus: 0,1 u. centrales Skotom
Interner Befund: o. B.
Zahnbefund: $\frac{/\ 2}{5\ /\ 4}$ Eiterherde;
Nach Zahnbehandlung unverändert; auch später war keine Besserung zu verzeichnen.

In einem weiteren Falle von Neuritis nerv. opt. bei einem Kinde /: B. F., 8 Jahre:/ mit gleichzeitiger Zahnerkrankung (multiple Caries, Gingivitis simpl. et ulcerosa) war durch entspechenrde Zahnbehandlung, wie nach Tonsillektomie — die Mandeln waren ebenfalls herdverdächtig — weder Besserung des Visus (bds. 0,1) noch Zurückgehen des Skotoms zu erzielen.

IRITIS rechts; (Skleritis) links.

B. R., 30 Jahre.

Frühere Erkrankungen: Rheumatismus, Magengeschwür.

Vor 10 Jahren erkrankte Patient zum erstenmal auf dem rechten Auge. Später erkrankten beide Augen.

Augenbefund: R. Visus 2/50; starke ciliare Reizung; Descemetbetauung; Iris mäßig hyperämisch, mehrere Synechieen; L. Visus 1,0.

Interner Befund: Blutsenkung normal; Lunge o. B., keine Leukozytose;

Tonsillen, Nebenhöhlen o. B.

Zahnbefund: $\frac{4\ 2\ /\ \ }{7\ /\ \ }$ leblose Pulpen;

(6) (5) 4 (3) 2 (1)

Behandlung: Atophan; Zahnbehandlung (Beginn 2. VII. 32).

7. VII. Zahnbehandlung abgeschlossen. Reizung geht langsam zurück.

15. VII. Beginn der ambulanten Behandlung; Visus R. 0,2; L. 1,0; Keine Irishyperämie, keine Reizung mehr.

16. VII. R. wiederum Reizung.

18. VII. wiederum stationäre Behandlung nötig.

19. IX. R. mehr wie L. conjunctival gereizt; Zeichen frischer Iritis.

26. I. 33 Skleritis recid. links.

11. IV. 33 R. Besserung; L. Verschlimmerung; Visus: R. 0,4; L. 0,9.

IRIDOCYCLITIS recid. bds.

D. A., 18 Jahre.

Seit November 31 hat Patient öfters über Entzündungen beider Augen zu klagen. Er war deshalb von April 32 mit April 33 in Augenbehandlung.

Seit 2 Tagen sind wiederum beide Augen frisch entzündet. Im Jahre 1831 Auftreten von Schwellungen der Waden und der Sprunggelenksgegend. Kein Fieber.

Augenbefund: R. Visus: 1/50;
Sekretabstrich bakteriosk. negativ. Conjunct. tarsi stark injiziert; Cornea klar; Descemetmembran in der unteren Hälfte betaut; Fundus nur verschwommen sichtbar; Iris mäßig gereizt; Pupillen entrundet; hintere Synechieen; Pigmentbeschläge auf der Linse; feine Glaskörpertrübungen.

L. ähnlich wie R. Visus: Handbewegungen.

Interner Befund: Patient wurde mehrfach intern untersucht, ohne daß ein Befund feststellbar gewesen wäre. Wa. negativ. Blutkulturen negativ.

Rhinologisch: o. B.

Zahnbefund: $\frac{2 \text{ erbsengr. Herd}}{5} \quad / \quad \frac{2}{5}$.

Behandlung: Scopolamin-Salbenverband; Pyramidon; Atophan; Nach vorübergehender Besserung tritt am 9. IX. 33 wiederum ein Recidiv auf.

19. X. Hypopyon.

2. XI. Starke Schmerzen und hohe Tension am linken Auge machen eine Iridectomie notwendig. Nach erneuter Reizung ungeheure Spannungszunahme des Bulbus. Starke Schmerzen und die Bitten des Patienten geben Veranlassung zu Enucleation.
Um diese Zeit wird auch die Zahnbehandlung eingeleitet.

30. XI. Vorübergehende Besserung zu verzeichnen.

3. XII. Wiederum kleines Hypopyon und Descemetbeschläge

5. XII. Nach Wurzelspitzenresektion bzw. Extraktion von Zähnen Hypopyon verschwunden; Visus 1/10.

10. I. 34 Hypopyon in der Vorderkammer rechts.

14. II. Patient wird mit einem äußerlich reizfreien Auge und einem Visus von 0,1 entlassen.

16. II. Kommt Patient wieder zur Aufnahme wegen frischer ciliarer Reizung.

Im Verlauf des folgenden Jahres wechseln nun ständig Zeiten der Verschlimmerung des Leidens unter Auftreten von Hypopyon mit Zeiten relativen Wohlbefindens ab.

Es dürfte sich bei diesem Fall um eine der v. Hippl'schen Erkrankungen handeln.

v. Hippl beschreibt 2 Fälle von Iridocyclitis mit recidivierendem Hypopyon. Auf Extraktion von Zähnen, die allerdings keine Spitzenherde aufwiesen, trat keine, zum mindesten keine dauernde Besserung der Augenerkrankung ein.

IRIDOCYCLITIS bds.

B. C., 57 Jahre.

Seit 6 Wochen besteht bei der Patientin eine Entzündung beider Augen, vorwiegend rechts.
Vor 20 Jahren schon bestand eine rechtsseitige Entzündung. Nie hatte die Kranke über Gelenkbeschwerden zu klagen gehabt.

Augenbefund: R. Visus: 0,2;
Gemischter Reizzustand; feinste Descemetbeschläge; zahlreiche hintere Synechieen. L. Visus 0,9;

Interner Befund: o. B. Nase u. Nebenhöhlen: o. B.
Behandlung: Atropin-Salbenverband; Pyramidon;
Zahnbehandlung, Zahnbefund: Wurzelrest /
mehrere schlechte Zähne / 8

Nach Abschluß der Zahnbehandlung (Ende Juli 34) schwanden die entzündlichen Erscheinungen.
Zwei Monate später traten jedoch wiederum solche auf, aber nur vorübergehend und leichterer Art.

Bemerkenswert ist, daß die Frau sagte, es hätte ihr bei ihrem „dicken Blut" der Blutverlust bei der Zahnextraktion geholfen.
25. V. 36 Wiederum in Behandlung der Münchener Univ.-Augenklinik.

Lourie, welcher der Lehre der odontogenen Fokalinfektion ablehnend gegenübersteht, weist darauf hin, daß die Blutentziehung auf anderem Wege bei bestimmten Augenerkrankungen oft einfacher wäre und gleichen Erfolg hätte als die Zahnextraktion.

## ZUSAMMENFASSUNG:

95 augenkranke Patienten der Münchner Universitäts-Augenklinik wurden wegen Verdachts auf Zusammenhang der bestehenden Augenerkrankung mit schlechten Zähnen der Münchner Universitäts-Augenklinik zur genauen Untersuchung und gegebenen Falls zur Zahnbehandlung überwiesen.

Unter 83 dieser 95 Augenkrankheiten — 12 Fälle, teils mit Ausgang in Besserung oder Heilung, scheiden wegen fehlender Angabe der Zahnbehandlung in den Aufzeichnungen von der Betrachtung aus — waren

49 Erkrankungen der Uvea,
18 Erkrankungen der Cornea u. der Conjunctiva,
9 Erkrankungen des Nerv. opt.,
2 Skleritiden,
5 verschiedene Erkrankungen (1 Retinitis, 1 Conjunctivitis, 1 Herpes corneae, 1 Keratitis parenchymat., 1 Entzündung der Orbita.)

Von diesen 83 Patienten ließen 76 die erkrankten Zähne behandeln; 7 verweigerten die Behandlung.

1. Heilung oder wesentliche Besserung der Augenerkrankung war bei 35 Kranken, 21 Männer und 14 Frauen zu erzielen. In vielen dieser Fälle trat die Heilung schlagartig auf und konnte durch eine Dauerbeobachtung als bleibend festgestellt werden.

Die Erkrankungen der Uvea waren unter diesen 35 Fällen 22mal *) vertreten, davon 18 Iritiden. 11 Fälle betrafen Erkrankungen der Cornea und der Sklera, 2 Fälle Erkrankungen des Nervus opticus.

Es handelte sich um 12 beidseitige und 23 einseitige Augenerkrankungen.

Von den 23 einseitigen Augenerkrankungen zeigten 10 Fälle Granulome und Veränderungen im Gebiet der Wurzelspitze mit der bestehenden Augenerkrankung gleichseitig und im Oberkiefer. Von diesen 10 Fällen waren 8 Fälle Iritiden und Iridocyclitiden, 1 Keratitis parenchymat. und 1 Keratoconjunctivitis. 6 Fälle ließen den Zahnherd auf der Gegenseite der Augenerkrankung erkennen, davon 3 Fälle besonders deutlich. 2 Fälle wiesen beidseits gleichwertige Herde auf (einmal im Unterkiefer). Bei 5 Fällen war eine genaue Angabe der Zahnherde nicht ersichtlich.

*) Das Vorherrschen der Uvealerkrankungen einerseits und der Prämolaren bei den erkrankten Zähnen andererseits findet auch in der Literatur Bestätigung.

Da von 35 Fällen nur 3 Fälle den Zahnherd auf der Gegenseite der Augenerkrankung aufwiesen, gegenüber 10 Fällen von gleichseitigem Auftreten der Augenerkrankung mit der Zahnerkrankung, ist anzunehmen, daß bei gleichseitigem Auftreten von Zahn- und Augenerkrankung mit besonderer Wahrscheinlichkeit an eine dentale Ursache der Augenerkrankung zu denken ist.

Die Zahnherde der 35 Fälle betrafen 39mal Prämolare*), 37mal Molare, 13mal Schneidezähne und 11mal Eckzähne

2. Anfängliche Besserung nach Zahnbehandlung, jedoch späteres Wiederauftreten von Recidiven trat in 10 Krankheitsfällen ein.
3. Fraglichen Erfolg wiesen 11 Fälle auf.
4. Keine Besserung des Augenleidens nach der Zahnbehandlung war bei 20 Kranken zu verzeichnen.

## Schlußfolgerung:

In einer recht beträchtlichen Anzahl von Fällen war die Behandlung der Zähne bei Augenerkrankungen für die Heilung und Besserung der letzteren von Erfolg.

Rechnet man die 10 Fälle mit anfänglicher Besserung noch zu den erfolgreichen Fällen, dann konnte in 45 der nachgeprüften Fälle, das sind bei 76 Fällen über 50 %, eine Besserung des Augenleidens durch Beseitigung der Infektionsherde in den Zähnen erzielt werden.

Der Prozentsatz der sich auf Grund neuerer Untersuchungen über die Entstehung der Iridocyclitis für Fälle unbekannter Ursache auf 17,4 % beläuft (Gilbert), dürfte sicher zu Gunsten der dentalen Herdinfektion noch kleiner werden.

Nach den bei meiner Arbeit gemachten Erfahrungen ist es aber von großer Bedeutung für die Klärung des Zusammenhangs zwischen Augen- und Zahnerkrankungen wie für das Wohl der Kranken, daß

1. den besonders lückenlosen klinischen Aufzeichnungen die Röntgenbefunde der Zähne beigegeben werden;
2. die Kranken nach Besserung ihres Augenleidens einerseits zur öfteren Kontrolle ihrer Zähne zwecks rechtzeitiger Ausschaltung der Entstehung eines neuen Herdes, andererseits zur Kontrolle ihrer Augen herangezogen werden.

Der Einwurf, angesichts der vielen Träger schlechter Zähne müßte die Zahl der Augenerkrankten größer sein, hat

sicher seine Berechtigung und es wäre verfehlt, wollte ich auf Grund meiner Arbeit bei jedem Fall z. B. von Iritis mit gleichzeitiger Zahnkaries vor allem die Behandlung der Zähne empfehlen.

Meine Arbeit soll lediglich ein neuer B e w e i s dafür sein, daß es berechtigt ist, bei manchen Augenerkrankungen, vor allem bei entzündlichen Erkrankungen der Uvea und gleichzeitigem Vorhandensein von Zahnerkrankungen, hauptsächlich Granulomen und Wurzelspitzenveränderungen, an eine Entstehung der Augenerkrankung durch Zahninfektion zu denken.

In solchen Fällen gereicht ein Zusammenarbeiten von praktischem Arzt, Augenarzt und Zahnarzt den Kranken zu großem Nutzen.

---

Am Schlusse meiner Arbeit ist es mir eine angenehme Pflicht, meinem geschätzten Lehrer, Herrn Professor Dr. Passow auch an dieser Stelle für die Abgabe des Themas, Uebernahme des Referats sowie für die wertvollen Ratschläge und die freundliche Durchsicht dieser Arbeit aufrichtigen Dank auszusprechen.

Zu besonderem Dank fühle ich mich ferner verpflichtet Herrn Professor Dr. Kranz für die Ueberlassung der Zahnfilme und Herrn Dr. R. Hessberg-Essen für die Zusendung eines Sonderabdrucks seiner Arbeit.

---

Argañaraz, Zentralbl., Bd. 26, S. 543.
Bellavia, Zentralbl., Bd. 33, S. 510.
Berneaud, Zeitschrift f. Augenheilkunde, Bd. 80, S. 316.
Büeling; Böttner; Loos; Rosenow Ed. C.; Schottmüller, im Bericht über den 42. Kongreß in Wiesbaden; Kongreßzentralblätter für d. ges. innere Medizin, Bd. 58, Heft 1.
Bowdler, „Weisheitszahn und Augenerkrankungen"; Zentralbl., Bd. 34, S. 516.
Brandt: „Fokalinfektion"; Zentralbl., Bd. 25, S. 258.
Costex, Zentralbl., Bd. 24, S. 332.
Cusumano: „Fokalinfektion bei Augenleiden"; Zentralbl., Bd. 33, S. 673.
Dechaume: „La Revue odontologique"; Deutsche zahnärztl. Wochenschrift, 1934, Heft 21.
Duesberg, Münchner med. Wochenschrift, 1932, Heft 45.
Espeut Günther, „Ein Beitrag z. Aet. u. Statist. d. prim. Uv. Erkr."
Francesschetti: „Ueber den Zusammenhang zwischen Zahnerkrankungen und Augenleiden"; Zentralbl., Bd. 31, S. 367.
Gilbert W. „K. Handb. d. Ophth." Schieck-Brückner, Aet. d. Iridocycl. S. 3 Bd. V.
Grumbach, Zentralbl., Bd. 29, S. 302.
Guerra, Zentralbl., Bd. 35, S. 306.
Handschuh: „Die Fokalinfektion als Ursache von Allgemeinerkrankungen"; Deutsche med. Wochenschrift 1932, Nr. 43.
Hersing Dr. Friedrich: Compendium der Augenheilkunde (1886).
Hessberg Dr. R.: „Beziehungen zwischen Augen- und Zahnkrankheiten"; Zentralbl., Bd. 29, S. 129—157 (Sonderabdruck); ebenda:
Berg, S. 133; Bjerrum, S. 143,144,146;
Denning, S. 136; Dor, S. 152;
Kronfeld, S. 136; Lartschneider, S. 133;
Löhlein, S. 136; Mac Callan, S. 136;
Mayer Ernst, S. 129; Price, S. 136; Schwabe, S. 149.
Hippl E. v., Gräfes Archiv f. Augenheilkde., Bd. 128, S. 272.
vom Hofe, Monatsblätter f. Ophthalmologie, Bd. 92, S. 813.

Hubin, Zentralbl., Bd. 30, S. 747.
Itzkin, Münchner med. Wochenschr., 1932, Heft 37.
Kapuzinski, Monatsblätter für Ophthalmologie, Bd. 95.
Kranz: „Klinische Zahnheilkunde und ihre Grenzgebiete (Ausg. 1934).
Krückmann, Zentralbl., Bd. 24, S. 119. Axenfeld S. 116.
Lantouejoul: „La Revue odontologique"; Deutsche zahnärztl. Wochenschrift, 1934, Heft 21.
van Lint, Zentralbl., Bd. 31, S. 441.
Lourie, Zeitschrift f. Augenheilkunde, Bd. 81, S. 173; Zentralbl., Bd. 25, S. 849.
Maestro, Zentralbl., Bd. 35, S. 306.
Makenzie, George W., Zentralbl. Bd. 23, S. 691.
Memmesheimer: „Heilerfolge bei Hautkrankheiten"; Zahnärztl. Rundschau 1935, Heft 44.
Meyer W. Lothar, Monatsblätter f. Ophthalmologie, Bd. 90, S. 246.
Moncorps: „Streifzüge durch die neuere zahnärztliche Literatur und ihre Grenzgebiete"; Deutsche zahnärztl. Wochenschrift, 1934, Nr. 21.
Passow, Münchner med. Wochenschrift, 1935, Heft 3 (Fragekasten).
Pette H.: „Die Fokalinfektion in ihrer Bedeutung für die Pathogenese organischer Nervenkrankheiten"; Münchner med. Wochenschrift, 1931, Heft 47.
Schieck: Grundriß der Augenheilkunde, Ausgabe 1930, S. 47.
Schmid Karl: Vortrag, gehalten auf der Versammlung d. rhein. westf. Augenärzte am 15. IV. 34; Monatsblätter f. Ophthalmologie, Bd. 93.
Schmidt-Rimpler, (siehe Hersing, Dr. Friedrich).
Scarlett, Zentralbl., Bd. 31, S. 642.
Steinbugler, Zentralbl., Bd. 24, S. 386.
Szily, Zentralbl., Bd. 23, S. 273.
Tönniessen E., Fortschritte der Therapie, 8. Jahrg., Heft V, S. 155.
Urbaneck, Zentralbl., Bd. S. 31.
Weekers L., u. R. Hubin, Zentralbl., Bd. 30, S. 747.
Wessely: „Keratitis parenchymatosa"; Münchner med. Wochenschrift 1933, Heft 43.
Wilmer, Zentralbl., Bd. 26, S. 35.
Zanettin, Zentralbl., Bd. 30, S. 21.

---

Anm.: Zentralbl. „Zentralblätter für die gesamte Ophthalmologie."

## Lebenslauf.

Ich, Theodor Bolkart, wurde geboren am 21. April 1908 zu Augsburg als Sohn des damaligen Postadjunkten Josef Bolkart und seiner Frau Agathe, geb. Geitner.

4 Jahre besuchte ich die Volksschule meiner Vaterstadt, hierauf ebenda zuerst das hum. Gymnasium St. Stephan und später das Realgymnasium, an welchem ich im März 1929 das Reifezeugnis erhielt.

Meinen Universitätsstudien oblag ich während der ersten 6 Semester an der Ludwig-Maximilians-Universität zu München. Am Ende des 5. Semersters bestand ich dort die ärztliche Vorprüfung.

Während eines weiteren (Sommer-)Semesters besuchte ich die Universität Wien.

Die letzten 4 Semester war ich wieder in München immatrikuliert, woselbst ich mich auch im Winter 1934/35 der ärztlichen Staatsprüfung unterzog.

Seit 4. November 1933 gehöre ich der SA an.

Nach 12monatlicher Tätigkeit als Medizinalpraktikant am Städt. Hauptkrankenhause Augsburg erhielt ich am 1. März 1936 meine Approbation als Arzt.

Im Anschluß an die Medizinalpraktikantenzeit fand ich Verwendung als Volontärarzt an der Prosektur des Augsburger Krankenhauses bei Herrn Prof. Dr. Finkeldey und bin nunmehr seit 6. Juli 1936 an der chirurgischen Abteilung der gleichen Anstalt bei Herrn Prof. Dr. Häcker als Assistenzarzt beschäftigt. Im Herbst 1936 genügte ich auch in Freising meiner aktiven Heeresdienstpflicht.

Augsburg, den 15. Januar 1937.

Theodor Bolkart.